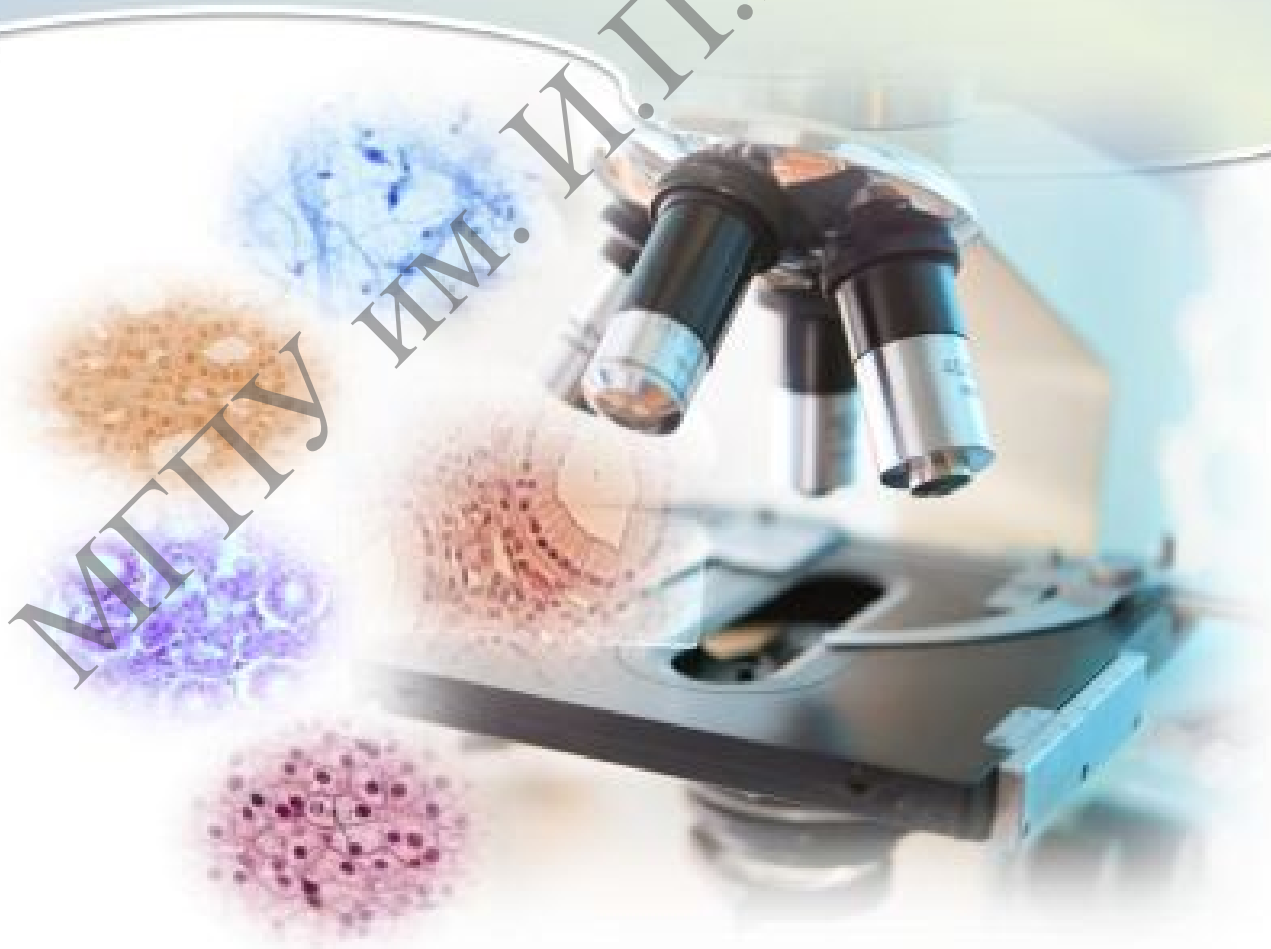

Е. Ю. Гуминская  
Е. И. Дегтярева

# Практикум по цитологии и гистологии

МГПУ им. И.П.Шамшуркина



Министерство образования Республики Беларусь

Учреждение образования  
«Мозырский государственный педагогический университет  
имени И. П. Шамякина»

Е. Ю. Гуминская, Е. И. Дегтярева

## ПРАКТИКУМ ПО ЦИТОЛОГИИ И ГИСТОЛОГИИ

*Рекомендовано учебно-методическим объединением  
по педагогическому образованию в качестве практикума  
для студентов учреждений высшего образования, обучающихся  
по специальностям 1-02 04 01 Биология и химия,  
1-02 04 02 Биология и география*

Мозырь  
МГПУ им. И. П. Шамякина  
2020

УДК 576.3:611.018(076.5)  
ББК 28.05. я73  
Г93

Авторы:

**Е. Ю. Гуминская**, кандидат сельскохозяйственных наук, доцент;  
**Е. И. Дегтярева**, кандидат биологических наук, доцент

Рецензенты:

кандидат биологических наук, доцент, заведующий кафедрой морфологии  
и физиологии человека и животных УО «Белорусский государственный  
педагогический университет им. М. Танка»

*И. А. Жукова;*

кандидат биологических наук, доцент, доцент кафедры  
общей биологии и ботаники УО «Белорусский государственный  
педагогический университет им. М. Танка»

*В. Н. Кавцевич*

**Гуминская, Е. Ю.**

Г93 Практикум по цитологии и гистологии : практикум / Е. Ю. Гуминская, Е. И. Дегтярева. –  
Мозырь : МГПУ им. И. П. Шамякина, 2020. – 137 с.  
ISBN 978-985-477-747-4.

Практикум по цитологии и гистологии предназначен для студентов специальностей 1-02 04 01 Биология и химия, 1-02 04 02 Биология и география. Имеет своей целью дать будущим педагогам представление об общих и специфических особенностях строения эукариотических и прокариотических клеток как элементарных живых систем, закономерностях их функционирования, воспроизведения и гибели, а также закономерностях развития, строения, функционирования и эволюции тканей живых организмов, обучить студентов методам цитологических исследований и закрепить знания, полученные из лекционного курса и в процессе самостоятельной работы.

УДК 576.3:611.018(076.5)  
ББК 28.05. я73

ISBN 978-985-477-747-4

© Гуминская Е. Ю., Дегтярева Е. И., 2020  
© УО МГПУ им. И. П. Шамякина, 2020

## СОДЕРЖАНИЕ

ПРЕДИСЛОВИЕ .....	4
Примерный тематический план .....	6
Лабораторная работа № 1 МИКРОСКОПИЧЕСКАЯ ТЕХНИКА. МЕТОДИКИ ПРИГОТОВЛЕНИЯ ПРЕПАРАТОВ ДЛЯ ЦИТОЛОГИЧЕСКИХ ИССЛЕДОВАНИЙ .....	7
Лабораторная работа № 2 ОСНОВЫ КЛЕТОЧНОЙ ТЕОРИИ. ОСОБЕННОСТИ СТРОЕНИЯ ПРОКАРИОТИЧЕСКИХ И ЭУКАРИОТИЧЕСКИХ КЛЕТОК .....	14
Лабораторная работа № 3 ОБЩИЕ ПРИНЦИПЫ СТРУКТУРНО- ФУНКЦИОНАЛЬНОЙ ОРГАНИЗАЦИИ ПЛАЗМОЛЕММЫ ЭУКАРИОТИЧЕСКОЙ КЛЕТКИ .....	19
Лабораторная работа № 4 СТРУКТУРНО-ФУНКЦИОНАЛЬНЫЕ ОСОБЕННОСТИ ОДНОМЕМБРАННЫХ ОРГАНЕЛЛ КЛЕТКИ .....	24
Лабораторная работа № 5 СТРУКТУРНО-ФУНКЦИОНАЛЬНЫЕ ОСОБЕННОСТИ МИТОХОНДРИЙ И ПЛАСТИД .....	32
Лабораторная работа № 6 РИБОСОМЫ И БИОСИНТЕЗ БЕЛКА .....	38
Лабораторная работа № 7 СТРУКТУРНО-ФУНКЦИОНАЛЬНЫЕ ОСОБЕННОСТИ ЦИТОСКЕЛЕТА И ЕГО ПРОИЗВОДНЫХ .....	44
Лабораторная работа № 8 СТРУКТУРНО-ФУНКЦИОНАЛЬНЫЕ ОСОБЕННОСТИ ВКЛЮЧЕНИЙ КЛЕТКИ .....	49
Лабораторная работа № 9 СТРУКТУРНО-ФУНКЦИОНАЛЬНЫЕ ОСОБЕННОСТИ ЯДРА КЛЕТКИ .....	53
Лабораторная работа № 10–11 МЕХАНИЗМ КЛЕТОЧНОГО ДЕЛЕНИЯ .....	57
Лабораторная работа № 12 ДИФФЕРЕНЦИАЦИЯ И ПАТОЛОГИЯ КЛЕТОК .....	68
Лабораторная работа № 13 ЭПИТЕЛИАЛЬНЫЕ ТКАНИ .....	76
Лабораторная работа № 14 РЫХЛАЯ ВОЛОКНИСТАЯ СОЕДИНИТЕЛЬНАЯ ТКАНЬ .....	90
Лабораторная работа № 15 СКЕЛЕТНЫЕ ТКАНИ .....	101
Лабораторная работа № 16 КРОВЬ И ЛИМФА .....	111
Лабораторная работа № 17 МЫШЕЧНЫЕ ТКАНИ .....	120
Лабораторная работа № 18 НЕРВНАЯ ТКАНЬ .....	126
Библиографический список .....	135
Предметный указатель .....	136

## ПРЕДИСЛОВИЕ

Практикум для лабораторных занятий по курсу «Цитология и гистология» имеет целью дать будущим педагогам представление об общих и специфических особенностях строения эукариотических и прокариотических клеток, как элементарных живых систем, закономерностях их функционирования, воспроизведения и гибели а также закономерностей развития, строения, функционирования и эволюции тканей живых организмов. Задачей лабораторных занятий является обучение студентов методам цитологических исследований и закрепление знаний, полученных из лекционного курса и в процессе самостоятельной работы.

В связи с этим в издании сосредоточены сведения о микроскопической технике и методике приготовления временных растительных препаратов для цитологических исследований, основах клеточной теории и строения прокариотических и эукариотических клеток, общих принципах структурно-функциональной организации плазмолеммы и органелл клетки (одномембранные, двухмембранные, немембранные и цитоскелет с производными), механизме клеточного деления, дифференциации и патологии клеток, а также о строении и функциях эпителиальных тканей, тканей внутренней среды, мышечной и нервной тканей.

Работа студентов на лабораторных занятиях заключается в самостоятельном изучении микроскопических препаратов и электронограмм с обязательной зарисовкой. Только детальный их разбор позволяет понять сложность строения клеток, усвоить и запомнить тот богатый материал, который накопила современная цитология, составляющая вместе с гистологией, эмбриологией и генетикой фундамент специального теоретического образования биолога.

Весь материал практикума разбит на 18 занятий, каждое из которых содержит тему занятия, которая соответствует учебной программе и плану лабораторных занятий; цель занятия – определяет итог изучения темы. Далее предложены вопросы и задания для самоподготовки, их должны подготовить студенты перед лабораторной работой, для того чтобы выполнить последующие задания, и для полного усвоения темы. Оборудование и материалы определяют перечень, которым студент будет пользоваться на занятии. Учебный материал разбит на вопросы, по каждому из которых вначале дается небольшой теоретический материал, чтобы подготовить студента к выполнению заданий, которые следуют далее. Тема заканчивается самоконтролем усвоения темы в виде контрольных вопросов, тем для написания рефератов и эссе, ситуационных задач.

Лабораторные работы выполняются в альбоме. Отчет по каждой должен содержать: тему занятия, цель, выполненные задания в виде подписанных рисунков, схем, заполненных таблиц, зарисовок микропрепаратов (обязательно цветными карандашами).

Ответы на контрольные вопросы и решение ситуационных задач могут быть устными при защите лабораторной работы. Рефераты и эссе должны быть выполнены по следующей структуре: введение, которое отражает актуальность темы и заканчивается целью и задачами; основная часть, которая может состоять из нескольких разделов и раскрывать сущность темы. Часть материала может быть сгруппирована в схемы, таблицы, представлена рисунками и фотографиями. Заключение, написанное по задачам и раскрывающее тему реферата или эссе. Литература – желательно проработать 5–15 источников. Защита рефератов и эссе проходит во время УСРС (управляемая самостоятельная работа студентов),

дата и время которых определены на кафедре (график УСПС). В конце практикума приведен библиографический список, литература, которая была использована при составлении пособия и которой могут пользоваться студенты для самоподготовки и расширения своих знаний.

Контроль знаний студентов осуществляется путем письменного выполнения контрольных работ и устного собеседования с преподавателем по каждой теме.

Практикум по цитологии и гистологии разработан согласно учебному плану высшего образования УО МГПУ им. И. П. Шамякина для специальности 1-02 04 01 Биология и химия, утвержденного 12.07.2013, регистрационный № 173; образовательного стандарта высшего образования ОСВО 1-02 04 01 Биология и химия (квалификация – преподаватель биологии и химии), утвержден и введен в действие постановлением Министерства образования Республики Беларусь 30.08.2013 № 88.

Разработанный практикум позволит студентам *приобрести знания о:*

– принципах структурно-функциональной организации клеток животных и растений;

– закономерностях пролиферации клеток, их деления путем митоза и мейоза, а также их генетически детерминированной физиологической гибели путем апоптоза;

– свойствах стволовых клеток и закономерностях функциональной специализации порождаемых ими клеточных клонов при формировании тканей и органов;

– классификации и морфофизиологии основных тканей животных и человека, закономерности их гистогенеза и регенерации;

*приобрести умения:*

– настраивать световой микроскоп и исследовать с его помощью готовые цитологические и гистологические препараты;

– изготавливать препараты растительных клеток и проводить их цитологическое исследование;

– идентифицировать гистологические препараты основных типов тканей и делать их зарисовки;

*овладеть навыками:*

– работы со световым микроскопом;

– визуализации клеточных органелл.

**ПРИМЕРНЫЙ ТЕМАТИЧЕСКИЙ ПЛАН**  
специальности 1-02 04 01 Биология и химия

Название разделов	Количество аудиторных часов	
	лек.	лаб.
<b>Введение</b>	<b>4</b>	<b>4</b>
История возникновения и развития цитологии и гистологии	2	–
Методы исследований клетки. Микроскопия	2	
Микроскопическая техника. Методики приготовления препаратов для цитологических исследований		2
Основы клеточной теории. Особенности строения прокариотических и эукариотических клеток		2
<b>Цитология</b>	<b>18</b>	<b>20</b>
Биологические мембраны	2	
Общие принципы структурно-функциональной организации плазмолеммы эукариотической клетки		2
Одномембранные компоненты клетки	2	
Структурно-функциональные особенности одномембранных органелл клетки		2
Двухмембранные органоиды	2	
Структурно-функциональные особенности митохондрий и пластид		2
Рибосомы и биосинтез белка	2	2
Цитоскелет	2	
Структурно-функциональные особенности цитоскелета и его производных. Включения клетки		2
Клеточное ядро	2	2
Клеточный цикл, митоз и апоптоз	2	
Механизм клеточного деления		4
Воспроизводство клеток. Мейоз	2	
Дифференциация и патология клеток	2	4
<b>Гистология</b>	<b>14</b>	<b>12</b>
Учение о тканях. Эволюция и общие принципы организации тканей	2	–
Эпителиальные ткани	2	2
Соединительные ткани	2	2
Кровь и лимфа	2	2
Хрящевая и костная ткани	2	2
Мышечные ткани	2	2
Нервная ткань	2	2
<b>Всего:</b>	<b>36</b>	<b>36</b>

## Лабораторная работа № 1

### МИКРОСКОПИЧЕСКАЯ ТЕХНИКА. МЕТОДИКИ ПРИГОТОВЛЕНИЯ ПРЕПАРАТОВ ДЛЯ ЦИТОЛОГИЧЕСКИХ ИССЛЕДОВАНИЙ

#### Цели занятия

Изучить устройство и принципы работы основных видов световых и электронных микроскопов.

Освоить настройку светового микроскопа и методику микроскопирования препаратов.

Научиться готовить временные препараты растительных клеток.

#### Вопросы и задания для самоподготовки

1. История микроскопа.
2. Устройство светового микроскопа.
3. Основные технические характеристики микроскопа.
4. Виды световой микроскопии и область их использования.
5. Виды электронной микроскопии и область их использования.
6. Особенности приготовления препаратов.
7. Методы окрашивания гистологических препаратов.

**Оборудование и материалы:** постоянные микропрепараты, микроскопы, предметные и покровные стекла, лезвие, препаровальные иголки, фильтровальная бумага, вода, чашки Петри, салфетки, пипетки, раствор йода, лук репчатый, лист элодеи канадской.

#### Изучение устройства светового микроскопа

Основным прибором, который используют студенты на занятиях, является световой микроскоп. Он позволяет получить увеличенное и обратное изображение объекта. В микроскопе различают оптическую и механическую части.

Оптическая часть. Эта часть включает в себя объективы, устанавливаемые в гнезда револьверного устройства тубуса, окуляр, расположенный в тубусе, и осветительное устройство. Объектив – сложная система линз. Чаще используют объективы 8x, 20x, 40x, 90x, 100x. По особенностям использования и конструкции объективы подразделяют на сухие (8x, 20x, 40x) и иммерсионные (90x, 100x). При работе с сухими объективами между фронтальной линзой объектива и стеклом препарата находится воздух. При работе с иммерсионными объективами в этот промежуток помещают иммерсионную среду, что позволяет исключить преломления лучей света при их выходе из стекла препарата. В качестве иммерсионных сред используют воду (для объективов, имеющих на корпусе маркировку ВИ и белую полосу) или иммерсионное масло (для объективов с маркировкой МИ и черной полосой). По качеству линз объективы делятся на апохроматы, ахроматы и планохроматы. Ахроматы откорректированы для желто-зеленой части спектра,



апохроматы – также и для красно-фиолетовой части спектра. Планохроматы – это ахроматы, исправленные в отношении сферической аберрации и позволяющие получать более плоское поле зрения.

Основной технической характеристикой объектива является *разрешающая способность*, т. е. наименьшее расстояние, на котором две ближайшие точки объектива воспринимаются раздельно. В световом микроскопе оно определяется в основном длиной световой волны и соответствует третьей ее части.

Разрешающая способность определяется по формуле:

$$E = X/A,$$

где  $X$  – длина волны света;  $A$  – нумерическая апертура объектива.

Нумерической апертурой называют произведение показателя преломления среды на синус половины отрезного угла объектива:

$$A = n \times \sin a,$$

где  $n$  – показатель преломления среды;  $a$  – половина отрезного угла.

По значению апертуры объективы делятся на слабые с апертурой от 0,02 до 0,25, средние от 0,30 до 0,65 и сильные от 0,70 до 1,60. Окуляр увеличивает изображение, данное объективом. Чаще всего применяют окуляры 5х, 7х, 10х.

Окуляр состоит из верхней – глазной линзы и нижней – собирающей. Назначение собирающей линзы – собирать лучи, расходящиеся от объектива, а глазной линзы – увеличивать изображение, сформированное объективом.

С оптической частью связано *осветительное устройство*, которое включает в себя *осветитель*; *зеркало* (с одной стороны вогнутое, которое используют при источнике света, рассеивающем лучи, а с другой – плоское, которое применяют при работе с осветителями); *конденсор*, с помощью которого пучок света фокусируется на препарате; *ирисовую диафрагму*, вмонтированную в конденсор для изменения степени освещенности препарата. С помощью зеркала пучок света посылается в конденсор и через него на препарат (при изучении препарата в проходящем свете).

Механическая часть. Оптическая часть микроскопа соединена с механическими частями. К ним относят: штатив, колонку с микро- и макровинтами (кремальера), *тубус*.

Увеличение, получаемое в микроскопе, определяют произведением увеличения объектива на увеличение окуляра. Если микроскоп оснащен бинокулярной насадкой, его увеличение равно произведению увеличений объектива, окуляра и бинокулярной насадки.

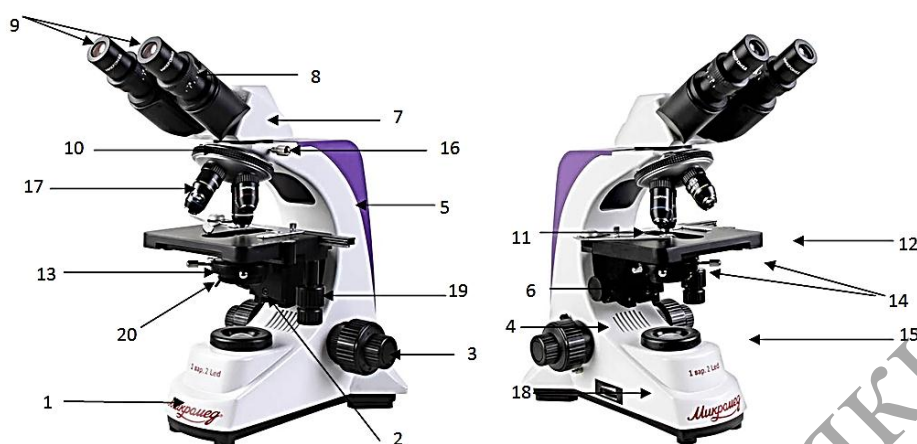
Наиболее распространенные в нашей стране микроскопы типа «МБИ», «Биолам», «МИКМЕД» дают увеличение в 2000 крат.

### Задания

**1. Ознакомьтесь** с устройством и последовательностью работы микроскопа «Микромед» (2 вар. 2 LED M). Укажите и назовите его основные части. Дайте определение разрешающей способности микроскопа. Заполните таблицу 1.1, отметив в ней основные виды микроскопии, разновидности микроскопов; кратко сформулируйте области их использования.

## Устройство микроскопа

Общий вид микроскопов с различными осветителями и визуальными насадками представлен на рисунке 1.1.



- 1 – основание, 2 – фильтр, 3 – рукоятка тонкой фокусировки, 4 – рукоятка грубой фокусировки, 5 – штатив, 6 – рукоятка перемещения конденсора, 7 – бинокулярная насадка, 8 – кольцо диоптрийного механизма, 9 – окуляры, 10 – револьверное устройство, 11 – препаратодержатель, 12 – координатный предметный столик, 13 – конденсор, 14 – винты крепления и юстировки конденсора, 15 – кольцо полевой диафрагмы, 16 – винт крепления насадки, 17 – объективы, 18 – рукоятка регулировки яркости горения лампы, 19 – рукоятка перемещения препарата, 20 – рукоятка регулировки апертурной диафрагмы конденсора

Рисунок 1.1. – Микроскоп медико-биологический «Микромед» (2 вар. 2 LED M)

### Последовательность работы с микроскопом

Ставим микроскоп с левой от себя стороны (если студент левша – с правой стороны), протираем оптику. Устанавливаем объектив с малым увеличением на расстояние 1 см от предметного столика (отверстие микроскопа должно находиться над линзой конденсора). Конденсор ставим в самое верхнее положение, ирисовую диафрагму открываем полностью.

Поместите препарат на предметный столик, закрепите его зажимами.

Вращением револьверного устройства выберите для наблюдения объектив увеличением 4×.

Центрируйте препарат в поле зрения.

Вращая ручку фокусировки и наблюдая с боку за расстоянием между объективом и объектом, медленно поднимите предметный столик почти до соприкосновения объекта с объективом. ВАЖНО: объектив не должен задевать препарат, иначе можно повредить и препарат, и объектив.

Наблюдая в установленный окуляр и медленно вращая ручку фокусировки, опустите предметный столик вниз до появления четкого изображения препарата.

После такой настройки при переходе к объективам других увеличений фронтальная линза не будет задевать препарат, но, возможно, потребуется незначительная перефокусировка.

Если изображение слишком яркое, регулируйте диафрагму, пока количество проходящего света не уменьшится до комфортной яркости. Если изображение слишком темное, увеличьте поток света.

### **Выбор объективов.**

Начинайте исследования с объективом наименьшего увеличения (4×); с его помощью выберите участок для более подробного изучения. Затем переместите препарат так, чтобы выбранный участок попал в центр поля зрения микроскопа; если этого не сделать, нужный участок может выпасть из поля зрения более сильного объектива при смене увеличений.

Теперь можно поменять объектив на более сильный, повернув револьверное устройство. При необходимости подстройте фокусировку, диафрагму и яркость подсветки.

При использовании масляного объектива с увеличением 100× следует заполнить пространство между поверхностью исследуемого образца и лицевой поверхностью объектива иммерсионным маслом (без пузырьков воздуха). После окончания работы с иммерсионным объективом снимите с фронтальной линзы объектива и препарата иммерсионную жидкость чистой тряпочкой или фильтровальной бумагой, протрите его загрязненные поверхности ватой, накрученной на деревянную палочку и слегка смоченной спиртовой смесью или эфиром (на фронтальную линзу не давить).

После окончания работы устанавливаем револьвер на объектив с малым увеличением, снимаем микропрепарат с предметного столика, выключаем осветительное устройство микроскопа.

Таблица 1.1. – Обобщённая характеристика основных разновидностей микроскопов и областей их применения в цитологии

<b>Вид микроскопии</b>	<b>Разновидность микроскопов</b>	<b>Область использования</b>
Световая		
Электронная		

**2. Освойте** правила работы на микроскопе «Микромед» (2 вар. 2 LED M) путём микроскопирования окрашенного мазка крови человека с использованием объективов 4х, 20х.

Постоянный препарат крови человека, окрашенный по Романовскому-Гимза, рассмотрите под микроскопом сначала с объективом 4х, а затем 20х. Основную массу клеток в поле зрения составляют эритроциты – красные кровяные тельца, окрашенные эозином в розовый цвет. В значительно меньшем количестве встречаются более крупные клетки, окрашенные в фиолетовый и розово-фиолетовый цвет. Это белые кровяные клетки – лейкоциты, лимфоциты и моноциты. Зарисуйте несколько эритроцитов и белых кровяных клеток.

*Подпись под рисунком:* Клетки крови человека. Постоянный препарат. Окраска: аzur-эозином по Романовскому-Гимза. На рисунке должны быть обозначены эритроциты и белые кровяные клетки.

Рассмотрите этот же препарат с объективом 40х. Он позволяет выявить более тонкие детали строения клеток. Обратите внимание, что у эритроцитов отсутствуют ядра, а в их центре обнаруживается небольшое просветление, что указывает на двояковогнутое строение этих форменных элементов крови.

Белые кровяные клетки отличаются наличием округлого, бобовидного, подковообразного или сегментированного ядра. Их цитоплазма базофильная, окрашена азуром в различные цвета от светло-голубого до фиолетового и может

содержать гранулы. Лимфоциты отличаются наличием узкого ободка цитоплазмы, который удается различить только при некотором навыке работы. По этой причине создается впечатление, что данные клетки состоят только из ядра.

Зарисуйте несколько красных и белых кровяных клеток.

*Подпись под рисунком:* Клетки крови человека. Постоянный препарат. Окраска: азур-эозином по Романовскому-Гимза, 400х. На рисунке должны быть обозначены эритроциты, просветления в их центре; белые кровяные клетки, их цитоплазма и ядра различной формы.

### **Приготовление препаратов для цитологических исследований**

Препараты можно разделить на 2 вида: временные и постоянные. Временные препараты готовят в воде, глицерине или в других жидкостях. Они пригодны для исследования на протяжении нескольких часов или дней. Постоянные препараты сохраняются в неизменном виде на протяжении нескольких лет. Срез для этого фиксируют, окрашивают, насыщают рядом веществ и помещают в канадский бальзам.

Для приготовления временного препарата необходимы: предметное и покровное стекла, лезвие, препаровальные иглы, фильтровальная бумага, вода, чашки Петри, салфетки, пипетки.

**Приготовление временного препарата.** Споласкиваем предметное и покровное стекла в воде, помещаем их в салфетку и вытираем легкими круговыми движениями пальцев.

Объект подготавливаем к резанию: выравниваем поверхность среза и промываем ее в воде.

Делаем тонкий срез с помощью лезвия, делая легкое движение скольжения к себе и вправо. Желательно повторить несколько раз, достигая тонкого нескошенного среза.

Препаровальной иглой переносим срез в каплю воды на предметном стекле. Разравниваем срез, при необходимости окрашиваем его.

Держа левой рукой, наклоняем покровное стекло и опускаем его плавным движением на объект. Чтобы избавиться от пузырей воздуха под покровным стеклом, необходимо осторожно постучать препаровальной иглой по поверхности стекла.

Фильтровальной бумагой удаляем излишек воды. Вытираем салфеткой препарат снизу и ставим его на столик микроскопа.

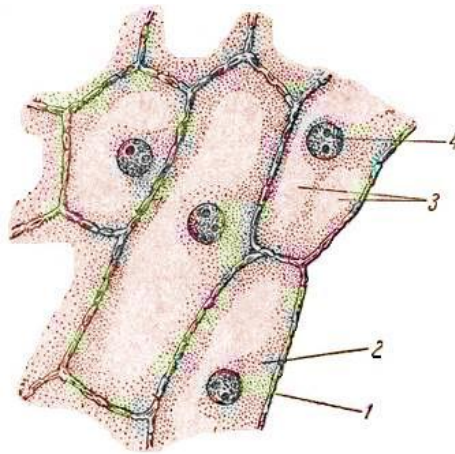
Затем делаем 3 вида срезов: поперечный, продольный, радиальный и продольный тангентальный.

### **Задания**

**1. Рассмотрите** на временном препарате кожицы чешуи лука строение растительной клетки. Зарисуйте строение клетки, на рисунке обозначьте оболочку, цитоплазму, ядро, вакуоль с клеточным соком (рисунок 1.2). Изучите форму клеток.

От дольки луковички отделите мясистую чешую, снимите пинцетом тонкую пленку, покрывающую чешую с внутренней стороны. Отрежьте ножницами кусочек пленки в несколько квадратных миллиметров и поместите на предметное стекло в каплю раствора йода в йодистом калии (или чистой воды), накройте покровным стеклом. Препарат рассматривают при малом увеличении 4х и 20х и большом 40х.

Познакомьтесь со строением клетки на постоянном микропрепарате «Клетки чешуи лука», сравните его с временным препаратом.

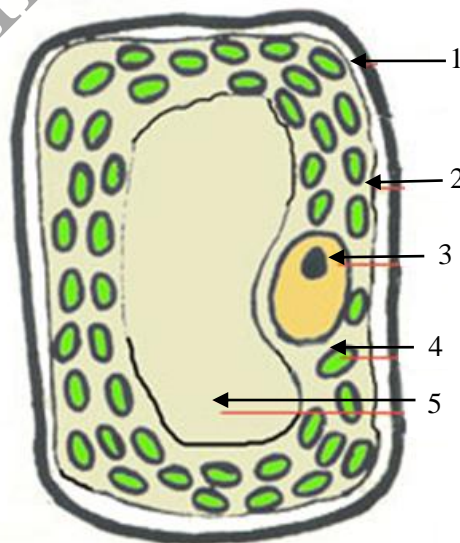


1 – оболочка, 2 – протоплазма, 3 – вакуоли, 4 – ядро

**Рисунок 1.2. – Клетки чешуи лука**

**2. Рассмотрите** на временном препарате листа элодеи канадской хлоропласты. Зарисуйте клетки листа элодеи канадской. На рисунке обозначьте оболочку, вакуоли, цитоплазму, хлоропласты (рисунок 1.3). Обратите внимание на форму, размер, цвет, количество и характер расположения хлоропластов.

Снимите пинцетом лист с веточки элодеи, ножницами отрежьте половину листа, положите его верхней стороной в каплю воды на предметное стекло, накройте покровным стеклом. Рассмотрите формы клеток и межклетников под малым увеличением (4x и 20x). Затем при большом увеличении(40x) рассмотрите участки листа около центральной жилки, где в клетках хорошо видны хлоропласты, их расположение.



1 – клеточная стенка, 2 – цитоплазматическая мембрана,  
3 – ядро, 4 – хлоропласт, 5 – клеточная вакуоль

**Рисунок 1.3. – Клетки листа элодеи канадской**

### **Темы для написания рефератов.**

1. Изобретение микроскопа и ранние микроскопические исследования живых организмов (работы Р. Гука, М. Мальпиги, Н. Грю, А. Левенгука и др.).

2. Микроскопия как основной метод цитологии и гистологии. Принцип работы и устройство светового микроскопа, формула Э. Аббэ.

3. Темнопольная микроскопия. Фазово-контрастная микроскопия. Интерференционная микроскопия. Поляризационная микроскопия. Ультрафиолетовая микроскопия. Флуоресцентная микроскопия.

### **Решение ситуационных задач**

Рассчитайте, чему равно увеличение микроскопа, если увеличение объектива равно  $\times 20$ , а окуляра –  $\times 15$ .

Для исследования представлен объект, размеры которого меньше  $0,2 \text{ мкм}$ , но больше  $0,1 \text{ мкм}$ . Какой из перечисленных микроскопов (люминесцентный, ультрафиолетовый, световой) следует использовать для изучения данного объекта?

В поле зрения микроскопа группа клеток, цитоплазма которых окрашена ядерным красителем. Какие из перечисленных компонентов (полисахариды, липиды, белки, стероидные гормоны, муцины.) могли обусловить это явление?

Представлен объект, размеры которого меньше  $0,1 \text{ мкм}$ . Какой метод исследования (световой микроскопии, люминесцентной микроскопии, ультрафиолетовой микроскопии, электронной микроскопии) следует использовать для его исследования?

## Лабораторная работа № 2

### ОСНОВЫ КЛЕТОЧНОЙ ТЕОРИИ. ОСОБЕННОСТИ СТРОЕНИЯ ПРОКАРИОТИЧЕСКИХ И ЭУКАРИОТИЧЕСКИХ КЛЕТОК

#### Цели занятия

Усвоить основные положения клеточной теории.  
Ознакомиться со строением клеток прокариот и эукариот.  
Изучить разнообразие форм эукариотических клеток многоклеточного организма.

#### Вопросы и задания для самоподготовки

1. Основные положения клеточной теории.
2. История появления и формулирования отдельных положений клеточной теории.
3. Особенности строения прокариотической клетки. Генетический аппарат.
4. Особенности строения эукариот. Генетический аппарат. Ядро. Хромосомы. Белки-гистоны.
5. Особенности строения клеток животных.
6. Особенности строения клеток растений.

**Оборудование и материалы:** постоянные микропрепараты, микроскопы.

#### Основные положения клеточной теории

##### I. Клетка – наименьшая единица живого.

1) Имеется в виду, что отдельные компоненты клетки, митохондрии и т. д.) не могут полноценно существовать в изолированном состоянии: в них быстро развиваются процессы аутолиза и дегенерации.

2) В отличие от этого, многие клетки удаётся длительно культивировать в подходящей питательной среде с сохранением их жизнедеятельности.

##### II. Клетки сходны по общему плану строения.

1) Действительно, практически все клетки имеют 3 основных компонента: плазматическую мембрану – отделяет содержимое клетки от внеклеточной среды, ядро – содержит наследственный материал (ДНК), связанный с ядерными белками, цитоплазму – это внеядерная часть клетки, включающая гомогенную гиалоплазму и многочисленные цитоплазматические структуры.

2) Исключение составляют эритроциты и роговые чешуйки кожи (ороговевшие кератиноциты), которые лишены ядра.

3) В некоторых клетках (сперматозоидах, роговых чешуйках) к минимуму сведена цитоплазма, но говорить о её полном отсутствии нельзя.

**III. Клетки размножаются только путём деления** («каждая клетка – из клетки).

1) Не все клетки способны к делению: многие клетки, выполняющие сложные функции, в процессе своего созревания утратили эту способность.

2) Но появление новых клеток происходит только путём деления таких клеток, которые способны делиться.

Этим утверждением исключается возможность образования клеток из неклеточного материала.

**IV. В организме клетки функционируют не изолированно, а в тесной связи друг с другом, образуя единое целое (ткани, органы, системы органов).**

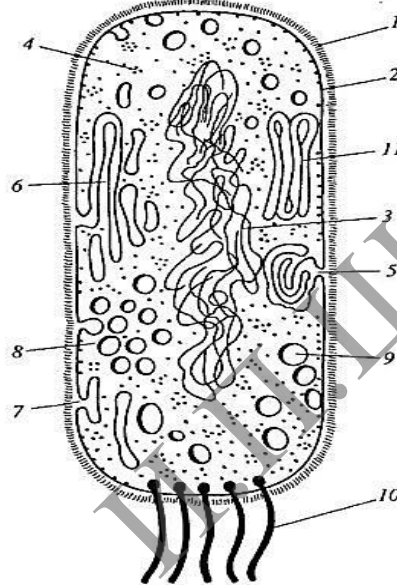
1) Поэтому клетки весьма различны: одни настроены на выполнение одного круга функций, другие – другого.

2) Отсюда – различия структуры клеток и образуемого ими межклеточного вещества.

Т. е., имея общий план строения (плазматическая мембрана, ядро, цитоплазма), клетки разных видов в большей или меньшей степени отличаются друг от друга.

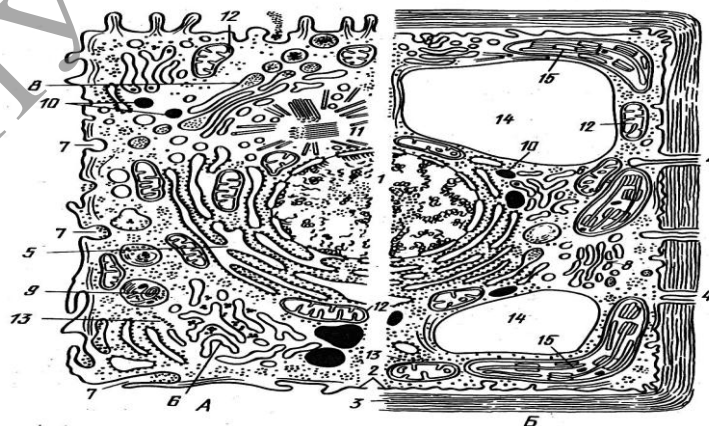
### Задания

**1. Ознакомьтесь** со схемами строения прокариотической (рисунок 2.1) и эукариотических клеток животного и растительного происхождения (рисунок 2.2) и заполните в альбомах таблицу 2.1.



1 – клеточная стенка; 2 – плазматическая мембрана; 3 – ДНК нуклеоида; 4 – полирибосомы цитоплазмы; 5 – мезосома; 6 – ламеллярные структуры; 7 – впячивания плазмолеммы; 8 – хроматофоры; 9 – вакуоли с включениями; 10 – бактериальные жгутики; 11 – пластинчатые телелоиды

**Рисунок 2.1. – Комбинированная схема прокариотической клетки**



А – клетка животного происхождения. Б – растительная клетка.

1 – ядро с хроматином и ядрышком; 2 – плазматическая мембрана; 3 – клеточная стенка; 4 – плазмодесмосома; 5 – гранулярный эндоплазматический ретикулум; 6 – гладкий ретикулум; 7 – пиноцитозная вакуоль; 8 – аппарат Гольджи; 9 – лизосома; 10 – жировые включения в гладком ретикулуме; 11 – центриоль и микротрубочки центросферы; 12 – митохондрии; 13 – полирибосомы гиалоплазмы; 14 – центральная вакуоль; 15 – хлоропласт

**Рисунок 2.2. – Комбинированная схема строения эукариотической клетки**



Таблица 2.1. – Отличительные признаки тонкого строения прокариотических и эукариотических клеток

Признак	Прокариоты	Эукариоты
Величина клетки в наименьшем измерении (ширина или диаметр): обычно 0,2–2,0 мкм обычно > 2,0 мкм		
Наличие ядра с ядерной оболочкой		
Наличие ядрышек		
Число хромосом в одном нуклеоиде или ядре: хромосомы кольцевые хромосомы линейные		
Наличие внутриклеточных мембранных органелл специального назначения		
Наличие плазматической мембраны, обладающей функцией активного переноса		
Способ размножения		
Наличие митотического веретена		
Наличие пептидогликана в наружной оболочке		
Особенности строения жгутиков		
Локализация рибосом: рассеяны в цитоплазме, прикреплены к эндоплазматическому ретикулуму		
Коэффициенты седиментации рибосом и их субъединиц		
Наличие связей ДНК с белками в хромосомах		
Ток цитоплазмы, псевдоподиальные движения, эндоцитоз, экзоцитоз, экзоцитоз		

**2. Рассмотрите** строение эукариотов с позиции системного подхода к их структурно-функциональной организации и выделите отдельные органеллы или их комплексы, выполняющие специфические функции. Заполните таблицу 2.2.

Таблица 2.2. – Структурно-функциональные системы эукариотической клетки

Структурно-функциональная система клетки	Органелла или комплекс органелл специального назначения
Система сохранения, воспроизведения и реализации генетической информации	
Система промежуточного обмена	
Рецепторно-барьерно-транспортная система	
Система синтеза, сегрегации и внутриклеточного транспорта биополимеров	
Каркасно-двигательная система	
Система энергообеспечения	
Система фотосинтеза (у клеток растительного происхождения)	

### 3. Изучите разнообразие формы клеток многоклеточного организма.

Термин «гомологичность» клеток означает их сходство по коренным свойствам и отличие по второстепенным. Разные клетки организмов растительного и животного происхождения сходны, гомологичны. Такое сходство клеток определяется гомологичностью обще клеточных функций (синтез нуклеиновых кислот и белков, биоэнергетика и т. д.), связанных с поддержанием жизни клетки как элементарной единицы живого. Вместе с тем, хорошо известно разнообразие клеток как микроорганизмов, так и высших микроорганизмов.

Разнообразие прокариотических клеток – это результат эволюционной приспособленности бактериальных одноклеточных организмов к условиям среды обитания. Разнообразие клеток многоклеточных организмов объясняется их функциональной специализацией. Она возникает в процессе индивидуального развития от одной клетки до многоклеточного зрелого организма и является результатом последовательного, избирательного вовлечения в активность разных генных участков хромосом в различных клетках. Это приводит к появлению клеток со специфическими структурами и особыми функциями, к их дифференцировке. Проявлением дифференцировки клеток является приобретение ими особой формы и структуры. Для изучения разнообразия формы и структуры клеток многоклеточного организма используют готовые демонстрационные препараты.

#### **Микроскопия мазка клеток крови лягушки**

Микроскопический препарат, окрашенный гематоксилин-эозином, рассмотрите под микроскопом с объективами 9× и 40×. Вы увидите, что большинство клеток в поле зрения имеют овоидную форму и четкие границы. Их цитоплазма окрашена в розоватый цвет, а ядро продолговатой формы – в фиолетово-сиреневый. Это эритроциты.

**Зарисуйте** 3–4 эритроцита. Подумайте и подготовьте ответ на вопрос: чем можно объяснить приобретение эритроцитами формы, близкой к сферической?

*Подпись под рисунком:* Клетки крови лягушки. Постоянный микропрепарат. Окраска азури-эозином, ×600. На рисунке должны быть обозначены эритроциты, их ядра и цитоплазма.

#### **Микроскопия нервных клеток симпатического ганглия**

Для изучения строения отросчатых клеток симпатического ганглия используется постоянный препарат – срез симпатического ганглия, окраска импрегнация серебром. Микропрепарат рассмотрите под микроскопом с объективом 9× и 40×. При слабом увеличении выберите группу отросчатых клеток черно-коричневого цвета. Это нервные клетки. При сильном увеличении рассмотрите их. Они имеют многочисленные ветвящиеся отростки различной толщины и протяженности. Ядра, расположенные в центре клеток, имеют вид светлого пузырька с темным ядрышком. Цитоплазма и отростки окрашены в темно-коричневый цвет.

**Зарисуйте** 2–3 нервные клетки. Подумайте и приготовьте устный ответ на вопрос: какое значение имеют отростки нервных клеток?

*Подпись под рисунком:* Нервные клетки симпатического ганглия. Окраска: импрегнация азотнокислым серебром, ×600. На рисунке должны быть обозначены нервные клетки их отростки, ядра и цитоплазма.

#### **Микроскопия клеток канальцев почки**

Для изучения строения кубических и призматических клеток используется постоянный микропрепарат – срез канальцев почки, окрашенный гематоксилин-эозином. Микропрепарат рассмотрите под микроскопом с объективами 9× и 40×. При слабом увеличении найдите поперечные срезы почечных канальцев. Они имеют вид трубочки с отверстием в центре. При большом увеличении найдите в канальцах клетки кубической и призматической (цилиндрической) формы. Их цитоплазма одинаково окрашена в розовый цвет, а ядра – в фиолетово-сиреневый. Кубические и призматические клетки отличаются формой, размерами и локализацией ядер. У кубических клеток ядра располагаются в центре, а у призматических клеток – в базальной области клеточного тела. Апикальный конец призматических клеток направлен в просвет почечного канальца.

**Зарисуйте** по одному каналцу с кубическими и призматическими клетками. Подумайте и подготовьте устный ответ на вопрос: по каким признакам можно отличить кубические клетки от призматических?

*Подпись под рисунком:* Кубические и призматические клетки каналцев почки. Окраска гематоксилин-эозином,  $\times 600$ .

На рисунке должны быть обозначены кубические, призматические клетки, их ядра, апикальный и базальный концы призматических клеток.

### **Микроскопия клеток печени**

Для изучения строения многогранных клеток используется постоянный препарат – поперечный срез дольки печени, окрашенный гематоксилин-эозином.

Микропрепарат рассмотрите с объективами  $9\times$  и  $40\times$ . При малом увеличении найдите тесно прилегающие друг к другу печеночные клетки (гепатоциты) с хорошо выраженными границами. Они имеют многогранную форму и неодинаковые размеры. Их цитоплазма окрашена в светло-розовый цвет, а ядра – в сиренево-фиолетовый. В некоторых клетках может быть по 2–3 ядра. При большом увеличении рассмотрите форму гепатоцитов, их окраску, структуру цитоплазмы и ядра, в которых при таком способе наблюдения выявляются одно или несколько темных ядрышек.

**Зарисуйте** 3–4 гепатоцита. Подготовьте устный ответ на вопрос: в каких случаях клетки приобретают такую многогранную форму?

*Подпись под рисунком:* Клетки печени. Постоянный препарат. Окраска гематоксилин-эозином,  $\times 600$ . На рисунке должны быть обозначены гепатоциты, их цитоплазма, ядра и ядрышки.

### **Контрольные вопросы**

1. Охарактеризуйте клетку как единицу строения, функционирования, развития, патологических изменений организма.
2. Опишите клетки прокариотические и эукариотические. Гомологичность в строении клеток.
3. Опишите дифференциацию как процесс образования специализированных клеток.
4. Укажите основные различия между клетками животных и растений.

### **Темы для написания рефератов**

1. Создание клеточной теории (Т. Шванн, М. Шлейден, Я. Пуркинье, Р. Вирхов). Основные положения клеточной теории.
2. Достижения цитологии и гистологии в XIX и XX и XXI веках. Развитие цитологии и гистологии в России (А. Шумлянский, К. Бэр, И. Чистяков, И. Мечников, А. Максимов, А. Заварзин, Н. Хлопин и др.) и Беларуси (С. Миленков, А. Леонтьук и др.).
3. Формирование представлений о клетке как целостной биологической системе. Работы А. ван Левенгука. Создание клеточной теории Р. Вирхова.
4. Формирование первых представлений о клетке как элементе тканей. Работы Р. Гука, М. Мальпиги, Н. Грю. Создание пенисто-ячеистой теории. Клеточная теория К. Ф. Вольфа; волоконно-сосудистая теория.

## Лабораторная работа № 3

### ОБЩИЕ ПРИНЦИПЫ СТРУКТУРНО-ФУНКЦИОНАЛЬНОЙ ОРГАНИЗАЦИИ ПЛАЗМОЛЕММЫ ЭУКАРИОТИЧЕСКОЙ КЛЕТКИ

#### Цели занятия

Усвоить особенности химического состава и тонкого строения плазмолеммы.

Изучить функциональное значение плазмолеммы.

Приобрести умения характеризовать клеточную поверхность и мембранный принцип организации клеток на основе знания молекулярного строения клеточных мембран.

Научиться идентифицировать структуры, образующиеся с участием плазмолеммы при поглощении веществ клетками – пиноцитозные пузырьки, фагосомы.

#### Вопросы и задания для самоподготовки

1. Охарактеризуйте особенности строения плазмолеммы.
2. Перечислите функции плазмолеммы.
3. Перечислите виды мембранного транспорта.
4. Дайте определение эндоцитозу, пиноцитозу, фагоцитозу, рецепторно-опосредованному эндоцитозу, экзоцитозу, трансцитозу.
5. Назовите особенности строения и раскройте функциональное значение гликокаликса.

**Оборудование и материалы:** схемы строения и электронограммы плазмолеммы, схема транспорта через плазмолемму, схема участия плазмолеммы в межклеточных контактах, схема работы ( $K^+ + Na^+$ ) – насоса, микроскоп.

Эукариотическая клетка состоит из трех основных компонентов: плазматической мембраны, ядра и цитоплазмы. Плазматическая мембрана (плазмолемма) отделяет клетку от внешней (для данной клетки среды). В ядре находятся хромосомы, содержащие генетическую информацию, которая контролирует ход процессов жизнедеятельности клетки. Цитоплазма содержит органеллы и включения, погруженные в гиалоплазму (клеточный матрикс). Органеллы – постоянно присутствующие в цитоплазме структуры, специализированные на выполнение определенных функций. Условно их объединяют в следующие структурно-функциональные системы (аппараты клетки), которые под контролем ядра обеспечивают выполнение важных функций. Выделяют: 1) синтетический аппарат; 2) энергетический аппарат; 3) аппарат внутриклеточного переваривания (эндосомально-лизосомальный); 4) цитоскелет; систему сохранения, воспроизведения и реализации генетической информации; рецепторно-барьерно-транспортную систему, представляющую собой плазматическую мембрану.

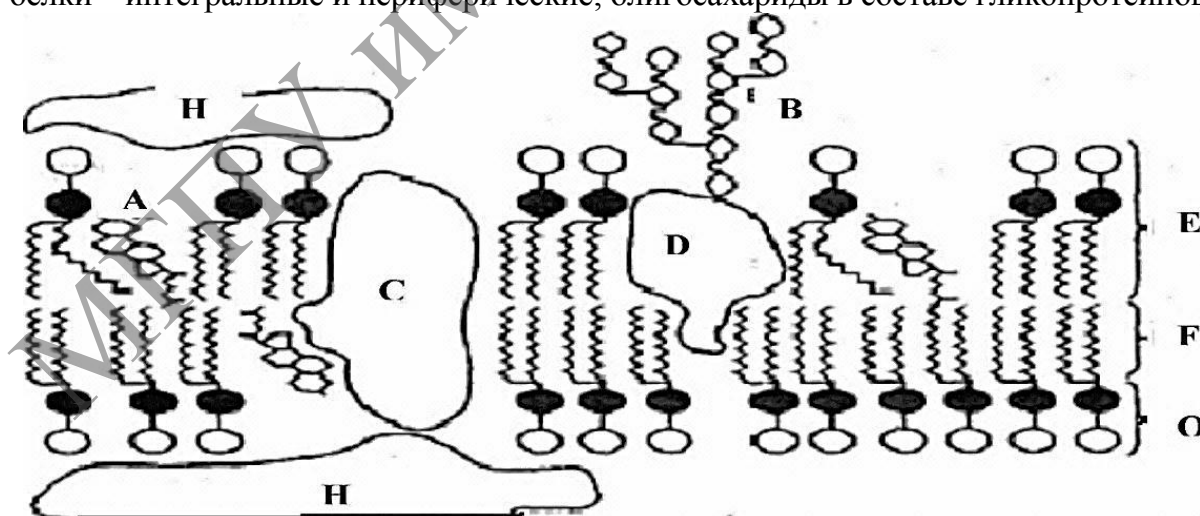
## Изучение состава и тонкого строения плазмолеммы

Плазматическая мембрана образована липидами, белками, углеводами. Её молекулярное строение описывается жидкостно-мозаичной моделью, согласно которой плазмолемма состоит из фосфолипидного бислоя, в который погружены и с которым связаны молекулы белков. Гидрофобные хвосты молекул фосфолипидов направлены внутрь бислоя, а гидрофильные головки обращены наружу. Белки составляют более 50 % массы мембраны. Различают интегральные мембранные белки, которые прочно встроены в липидный бислой, и периферические мембранные белки, располагающиеся на одной из поверхностей плазматической мембраны. К интегральным мембранным белкам относятся белки ионных каналов и рецепторные белки. Примерами периферических белков, связанных с наружной поверхностью мембраны, могут служить рецепторные и адгезионные белки. Углеводы в виде олигосахаридов образуют с белками и липидами гликопротеины и гликолипиды. Цепи олигосахаридов выступают над наружной поверхностью мембраны и формируют поверхностную оболочку – гликокаликс (рисунок 3.1).

На ультратонких срезах при электронной микроскопии плазмолемма выглядит как трехслойная структура. Гидрофильные наружный и внутренний слои – электроно-плотные (темные), а гидрофобный промежуточный слой – электроно-прозрачный (светлый). Это объясняется тем, что тетраоксид осмия, используемый для фиксации, связывается с гидрофильными головками фосфолипидов бислоя, а также с белками, встроенными в мембрану.

### Задания

**1. Изучите** схему строения плазмолеммы (рисунок 3.1), зарисуйте в альбом схему. *Подпись под рисунком:* Схематическое строение плазматической мембраны. На рисунке должны быть обозначены фосфолипиды с головками и хвостами; белки – интегральные и периферические; олигосахариды в составе гликопротеинов.

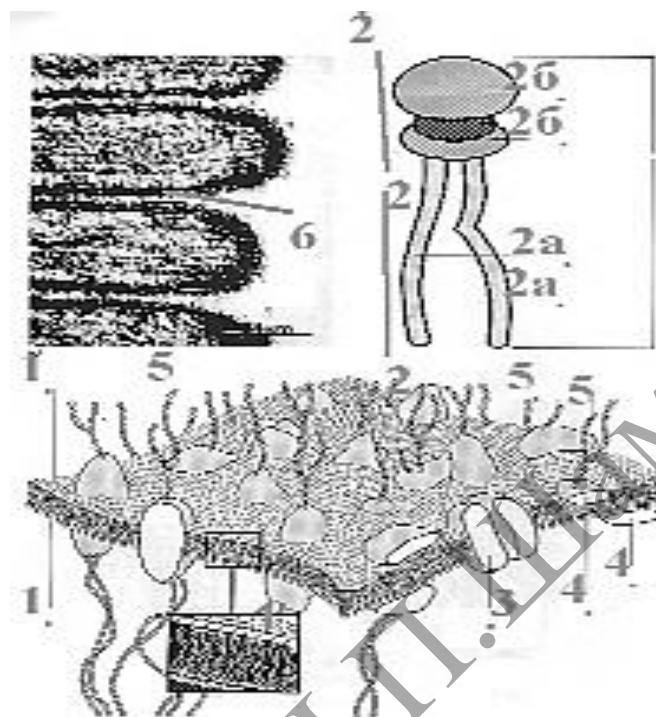


A – холестерин; B – олигосахарид в составе гликопротеина на наружной поверхности;  
C и D – интегральные белки; E – молекулы фосфолипидов; F – хвосты жирных кислот в составе фосфолипидов; O – полярные головки фосфолипидов; H – периферический белок

**Рисунок 3.1. – Компоненты плазматической мембраны**

**2. Изучите** электронограмму плазмолеммы (рисунок 3.2) и сопоставьте ее со схемой строения (рисунок 3.1), зарисуйте в альбом электронограмму.

*Подпись под рисунком:* Субмикроскопическая организация плазматической мембраны на ультратонком срезе. На рисунке должны быть обозначены электронопрозрачные слои плазмолеммы.



- 1 – двойной слой амфифильных липидов, 2 – липиды, 2а – гидрофобная часть, 2б – гидрофильная часть, 3 – интегральные белки, 4 – периферические белки, 5 – углеводные компоненты, 6 – срединная (гидрофобная) часть липидного бислоя

**Рисунок 3.2. – Электронограмма плазмолеммы**

**3. Запишите** в альбоме характеристики компонентного состава плазмолеммы и гликокаликса (таблица 3.1).

Таблица 3.1. – Компонентный состав плазмолеммы и гликокаликса

Структура	Химические вещества
Наружный и внутренний электроно-плотные слои плазмолеммы	
Средний (электроно-прозрачный) слой плазмолеммы	
Гликокаликс	

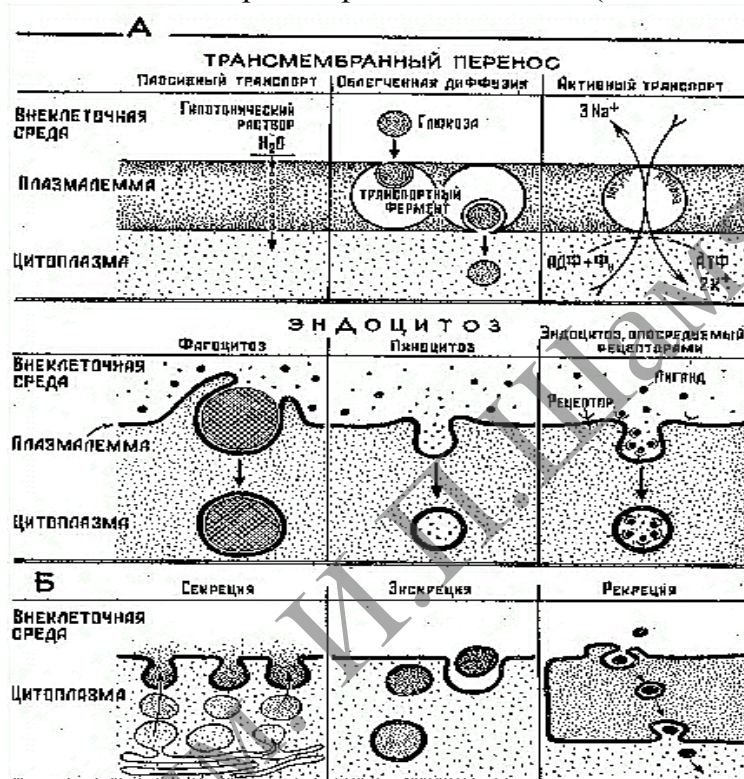
### Усвоение функционального значения плазмолеммы

Плазмолемма благодаря своему пограничному положению в клетке выполняет рецепторно-барьерно-транспортную роль и обеспечивает тем самым как отграничение цитоплазмы от внешней среды, так и ее связи с этой средой и с другими клетками. Особая роль в межклеточных взаимодействиях и рецепции сигналов, поступающих извне, принадлежит гликокаликсу – надмембранному

комплексу олигосахаридов, содержащему различные рецепторы и ферменты. Кроме того, плазмолемма обладает избирательной проницаемостью, что позволяет клетке поддерживать оптимальное внутриклеточное содержание воды, ионов, ферментов и субстратов.

### Задание

1. На основании изучения схемы трансмембранного транспорта (рисунок 3.3) и материалов лекции запишите в альбоме основные функции плазмолеммы и гликокаликса (таблица 3.2) и приведите характеристики веществ, поступающих в клетку при различных видах транспорта и эндоцитоза (таблицы 3.3, 3.4).



А, Б – участие плазмолеммы в поступлении веществ,  
В – участие плазмолеммы в выделении веществ

Рисунок 3.3. – Схема трансмембранного транспорта

Таблица 3.2. – Функции, выполняемые гликокаликсом и плазмолеммой

Структура	Функции
Плазмолемма	
Гликокаликс	

Таблица 3.3. – Характеристики веществ, поступающих в клетку при различных видах мембранного транспорта

Вид транспорта и его особенности	Характеристика веществ

Таблица 3.4. – Характеристики веществ, поступающих в клетку при различных видах эндоцитоза

Вид эндоцитоза	Характеристика веществ

### Контрольные вопросы

1. Ответьте, что такое «мембранный конвейер» и как называется белок, покрывающий окаймленные ямки.
2. Приведите примеры облегченной диффузии и активного транспорта.
3. На примере ( $K^+ + Na$ ) – насоса раскройте механизм активного транспорта.
4. Уточните, требуются ли затраты энергии и в каком количестве для облегченной диффузии и пассивного транспорта.
5. Приведите примеры участия плазмолеммы в межклеточных взаимодействиях.
6. Раскройте механизмы межклеточных взаимодействий в рамках концепции «сигнал-ответ».
7. Охарактеризуйте значение гликокаликса для пристеночного пищеварения.

### Темы для написания эссе

1. Барьерно-транспортная роль плазмолеммы.
2. Трансмембранный перенос ионов и низкомолекулярных соединений.
3. Везикулярный перенос: эндоцитоз и экзоцитоз.
4. Рецепторная роль плазмолеммы.
5. Межклеточное узнавание. Специальные межклеточные соединения (контакты).
6. Клеточная стенка (оболочка) растений.
7. Клеточные оболочки бактерий.



## Лабораторная работа № 4

### СТРУКТУРНО-ФУНКЦИОНАЛЬНЫЕ ОСОБЕННОСТИ ОДНОМЕМБРАННЫХ ОРГАНЕЛЛ КЛЕТКИ

#### Цели занятия

Изучить функциональное значение и строение одномембранных органелл клетки.

Изучить особенности тонкого строения эндосом, лизосом и пероксисом.

Усвоить функциональное значение аппарата внутриклеточного переваривания.

Овладеть навыками определять органеллы исходя из их структурных особенностей.

Приобрести умения объяснять роль органелл в жизнедеятельности клеток.

Научиться использовать конкретные данные о строении и химическом составе органелл и включений для характеристики обмена веществ и функционального состояния клеток.

#### Вопросы и задания для самоподготовки

1. Какие структуры образуют эндоплазматическую сеть?
2. Перечислите функции гранулярной ЭПС.
3. Опишите процесс синтеза белка на гранулярной ЭПС.
4. Назовите типы белков, синтезируемых грЭПС.
5. Перечислите функции агранулярной ЭПС.
6. Какие клетки отличаются значительным развитием аЭПС?
7. Каковы особенности строения комплекса Гольджи?
8. Перечислите функции комплекса Гольджи.
9. Каковы структурные особенности мембран, эндосом и лизосом?
10. В чем заключаются различия между ранними и поздними эндосомами?
11. В чем заключаются различия между гидролазными пузырьками и лизосомами?
12. Какой фермент является цитохимическим маркером лизосом?

**Оборудование и материалы:** Схемы строения и электронограммы грЭПС, аЭПС, комплекса Гольджи. Схема транспорта белков из комплекса Гольджи. Постоянный микропрепарат: гистологический срез – пластинчатый комплекс Гольджи в нервных клетках; фиксированный и окрашенный мазок – плазматическая клетка (антитело-продуцент). Микроскопы Схемы тонкого строения и электронограммы эндосом, лизосом и пероксисом. Схема работы аппарата внутриклеточного переваривания.

К одномембранным органеллам относят эндоплазматическую сеть, комплекс Гольджи и аппарат внутриклеточного переваривания: мембранные пузырьки – эндосомы и лизосомы. Гранулярная эндоплазматическая сеть (грЭПС) – система плоских мембранных цистерн (мешочков) с рибосомами на наружной поверхности. Агранулярная (гладкая) эндоплазматическая сеть (аЭПС) не связана с рибосомами и представляет собой систему мембранных каналов, пузырьков и трубочек. Между аЭПС и грЭПС располагается переходная (транзиторная) ЭПС (рисунок 4.2). Комплекс Гольджи образован стопкой из 3–10 уплощенных цистерн (мешочков) и отходящих от них пузырьков и вакуолей. В пузырьках упакованы белки, а в вакуолях – секреторные продукты (рисунок 4.3).

Эндосомы и лизосомы содержат литические ферменты – кислые гидролазы и обеспечивают расщепление макромолекул внеклеточного и внутриклеточного происхождения до низкомолекулярных веществ, которые затем диффундируют через мембрану лизосом и могут использоваться клеткой. Непереваренные материалы накапливаются в остаточных тельцах. Они могут выделяться за пределы клетки или оставаться в цитоплазме длительное время. Другие мембранные пузырьки – пероксисомы защищают клетку от действия перекиси водорода и обезвреживают ряд веществ.

### **Изучение строения и функционального значения гранулярной и гладкой эндоплазматической сети**

Эндоплазматическая сеть является частью вакуолярной системы клетки и образована большим количеством мелких вакуолей и каналов, соединяющихся друг с другом напоподобие сети (ретикулум). В составе эндоплазматической сети выделяют гранулярный (шероховатый) и гладкий (агранулярный) ретикулум. ГрЭПС отличается наличием рибосом и полисом, прикрепленных к мембранам со стороны гиалоплазмы.

На поверхности аЭПС рибосом и полисом нет. Рибосомы, связанные с мембранами грЭПС, участвуют в синтезе белков, необходимых для работы других клеток или выполнения общеорганизменных функций (пищеварительные ферменты, гормоны и др.). Рибосомы в составе полисом гиалоплазмы синтезируют белки, необходимые для обеспечения жизнедеятельности данной клетки (синтез для «домашнего пользования»). Особенности тонкого строения грЭПС и аЭПС обуславливают существенные различия в их функциях. Познание субмикроскопической организации ЭПС стало возможным благодаря электронной микроскопии ультратонких срезов. В световом микроскопе тинкториальные свойства (способность окрашиваться) цитоплазмы клетки зависят от количества находящихся в ней рибосом и грЭПС. Поскольку эти структуры содержат большое количество РНК, цитоплазма таких клеток резко базофильная, т. е. интенсивно окрашивается основными красителями.

### **Задания**

**1. Изучите** схему синтеза белков (рисунок 4.1), а также электронограмму и схему строения ЭПС (рисунок 4.2).

**2. Зарисуйте** в альбоме схему строения ЭПС и субмикроскопическую организацию грЭПС на ультратонких срезах.

*Подпись под рисунком:* Схема строения эндоплазматической сети. На рисунке должны быть обозначены все структуры, указанные на рисунке 4.2.

**3. Изучите микроскопическое строение** клеток, активно синтезирующих белки.

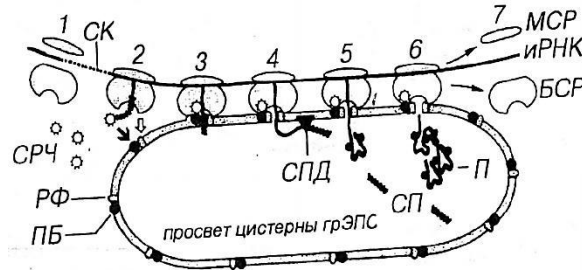
С этой целью используют постоянный препарат – фиксированный мазок плазматических клеток, окрашенных гематоксилин-эозином. Препарат рассмотрите под микроскопом с объективами 9× и 40×.

При малом увеличении найдите отдельно лежащие синие клетки с ядром и ядрышком. Это и есть плазматические клетки. Рассмотрите детальнее строение клетки при большом увеличении. Периферия ее цитоплазмы резко базофильная (окрашена интенсивно), поскольку там содержатся в большом количестве рибосомы, синтезирующие антитела. Ядро крупное с одним или двумя ядрышками.

Спирилизированный хроматин (гетерохроматин) располагается в виде «спиц колеса». Вокруг ядра цитоплазма окрашена бледнее и образует «дворик просветления». В этом месте рибосом мало, поскольку здесь располагается комплекс Гольджи.

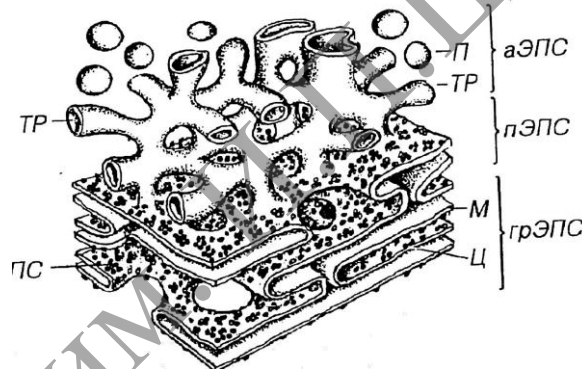
**4. Зарисуйте 1–2 плазматические клетки.**

*Подпись под рисунком:* Плазматическая клетка (антитело-продуцент). Окраска: гематоксилин-эозин. На рисунке должны быть обозначены: ядро, ядрышко, резко базофильная цитоплазма, «дворик просветления».



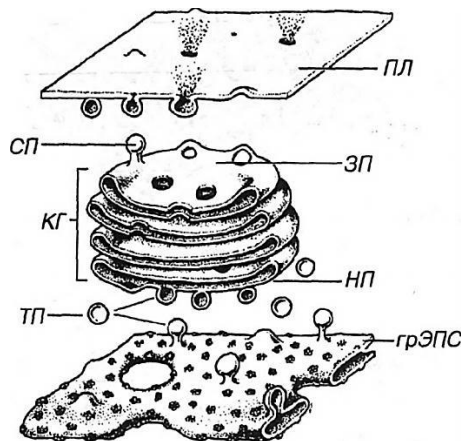
БСР – большая субъединица рибосомы; МСР – малая субъединица рибосомы;  
 РФ – рибофорины; SRЧ – сигнал – распознающая частица; ПБ – причальный белок;  
 СК – сигнальные кодоны (иРНК); СП – сигнальный пептид; СПД – сигнальная пептаза;  
 П – пептид (продукт синтеза). Светлая стрелка – связывание БСР с РФ,  
 тёмная стрелка – связывание SRЧ с ПБ.

**Рисунок 4.1. – Синтез белка на гранулярной эндоплазматической сети**



аЭПС: ТР – трубочка, П – пузырьки; пЭПС – переходная ЭПС; грЭПС: ПС – полисомы,  
 М – мембрана, Ц – цистерны

**Рисунок 4.2. – Эндоплазматическая сеть**



грЭПС – гранулярная эндоплазматическая сеть; НП – незрелая поверхность;  
 ГК – комплекс Гольджи; ЗП – зрелая поверхность; СП – секреторные пузырьки;  
 ПЛ – плазмолемма; ТП – терминальные пузырьки

**Рисунок 4.3. – Синтетический аппарат клетки**

## Изучение строения и функционального значения комплекса Гольджи

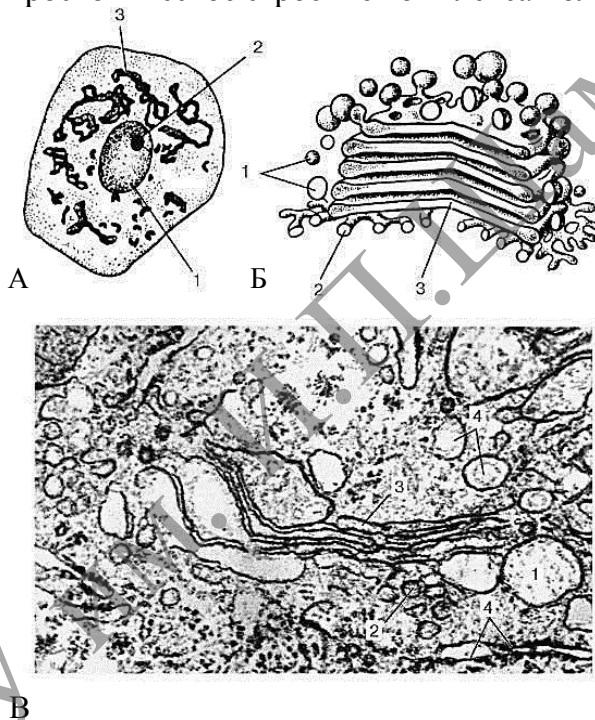
Белки, липопротеиды и стероиды синтезируются и накапливаются в ЭПС. Выведение их из клеток (экзоцитоз) происходит с участием аппарата Гольджи, который имеется во всех эукариотических клетках. Эти структуры получили свое название по имени К. Гольджи, который впервые их обнаружил в 1898 г., используя обработку (импрегнация) солями серебра. Участки комплекса Гольджи, выявляемые методом импрегнации, могут в некоторых клетках образовывать отдельно лежащие комплексы, которые называют диктиосомами.

### Задание

**1. Изучите и зарисуйте** схему строения комплекса Гольджи (рисунок 4.3).

*Подпись под рисунком:* Схема строения комплекса Гольджи. На рисунке должны быть обозначены цистерны, незрелая и зрелая поверхность комплекса, секреторные пузырьки.

**2. Изучите** микроскопическое строение комплекса Гольджи.



А – нервная клетка спинного мозга, импрегнация серебром по методу Гольджи: 1 – ядро; 2 – ядрышко; 3 – комплекс Гольджи; Б – схема трехмерной реконструкции (ультрамикроскопическое строение); В – комплекс Гольджи на ультратонком срезе (клетка печени): 1 – пузырьки; 2 – трубочки; 3 – уплощенные мешочки (цистерны); 4 – фрагменты гранулярной эндоплазматической сети

**Рисунок 4.4. – Схематическое и ультраструктурное строение комплекса Гольджи**

Для изучения микроскопической картины комплекса Гольджи в световом микроскопе используют демонстрационные препараты – гистологический срез спинального ганглия, окрашенный импрегнацией азотнокислого серебра. Срез рассмотрите под микроскопом с объективами 9× и 40×.

При малом увеличении найдите коричневую нервную клетку с ядром, ядрышком и хорошо выраженным сетчатым образованием в цитоплазме – это и есть пластинчатый комплекс.

При большом увеличении детальнее рассмотрите строение указанного органоида. Обратите внимание на различную интенсивность развития сети в соседних клетках и ее строение (на срезах она может выступать в виде частичек различной формы: зернышек, палочек, нитей), на окраску элементов комплекса, его расположение вокруг ядра и отразите это в рисунке.

**Зарисуйте** 2–3 клетки с различной формой комплекса Гольджи.

*Подпись под рисунком:* Пластинчатый комплекс Гольджи (срез спинномозгового узла). Окраска: импрегнация азотнокислым серебром.  $\times 600$ . На рисунке должны быть обозначены ядро, ядрышко, пластинчатый комплекс.

**3.** По материалам лекции и учебника заполните таблицу 4.1.

Таблица 4.1. – Функции, выполняемые различными структурами синтетического аппарата

Органелла	Функции органеллы
грЭПС	
аЭПС	
Комплекс Гольджи	

### Изучение тонкого строения и функционального значения гидролазных пузырьков, эндосом и лизосом

Гидролазные пузырьки, эндосомы и лизосомы представляют собой мембранные пузырьки с постепенно закисляющейся внутренней средой, содержащей около 40 гидролитических ферментов, которые осуществляют внутриклеточное расщепление как экзогенных, так и эндогенных биологических макромолекул. Некоторые клетки могут выбрасывать содержимое лизосом наружу, что обеспечивает внеклеточный протеолиз при воспалительных и резорбционных процессах.

#### Задания

**1. Изучите и зарисуйте** схему строения органелл, участвующих в процессе внутриклеточного переваривания (рисунок 4.5).

*Подпись под рисунком:* Схема тонкого строения аппарата внутриклеточного переваривания. На рисунке должны быть обозначены ранние и поздние эндосомы; гидролазные пузырьки (первичные лизосомы); лизосомы; фаголизосомы; автофаголизосомы; мультивезикулярные тельца; остаточные тельца.

**2. Составьте** таблицу с обобщенными характеристиками различных видов эндосом и лизосом с указанием pH содержимого и глубины переваривания макромолекул (см. таблицу 4.2.).

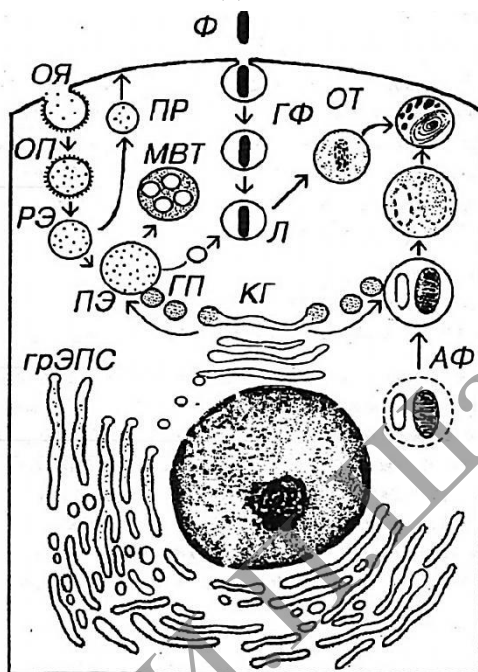
Таблица 4.2. – Общая характеристика мембранных пузырьков

Вид мембранного пузырька	Характеристика
Ранняя эндосома	
Поздняя эндосома	
Гидролазный пузырек	
Лизосома	

**3. Изучите** электронограмму и схему ультратонкого строения лизосомы и эндосомы. Обратите внимание, что мембрана, ограничивающая эти органеллы, имеет однослойное строение, а не трехслойное, характерное для большинства биологических мембран. Вспомните другие особенности строения мембраны лизосомы эндосом; сформулируйте устный ответ.

**Зарисуйте** 3–4 эндосомы и лизосомы.

*Подпись под рисунком:* Ультраструктура эндосом и лизосом. На рисунке должны быть обозначены лизосомы и эндосомы.



КГ – комплекс Гольджи; ГП – гидролазные пузырьки; ОЯ – окаймленная ямка; ОП – окаймленный пузырек; РЭ – ранняя эндосома; ПР – пузырек рециклирования; ПЭ – поздняя эндосома; Л – лизосома; ГФ – гетерофагосома; АФ – аутофагосома; ОТ – остаточное тельце; МВТ – мультивезикулярное тельце

**Рисунок 4.5. – Аппарат внутриклеточного переваривания**

### **Изучение тонкого строения и функционального значения пероксисом**

Пероксисомы представляют собой небольшие вакуоли диаметром 0,5–1,5 мкм, окруженные одинарной мембраной и заполненные гранулярным матриксом. Они отличаются от лизосом наличием в центре уплотненной сердцевины (нуклеоида), которая не имеет ничего общего с ядерными структурами. Нуклеоид соответствует области конденсации ферментов пероксисомы, среди которых наиболее важные – каталаза и пероксидаза. В центральной части нуклеоида нередко располагаются кристаллоподобные структуры, состоящие из трубочек или фибрилл. Продолжительность жизни пероксисом – 5–6 суток. Новые пероксисомы возникают путем деления старых. Ферменты пероксисом синтезируются в грЭПС (рисунок 4.6).

### **Задания**

**1. Изучите и зарисуйте** схему тонкого строения и электронограмму пероксисомы (рисунок 4.6).

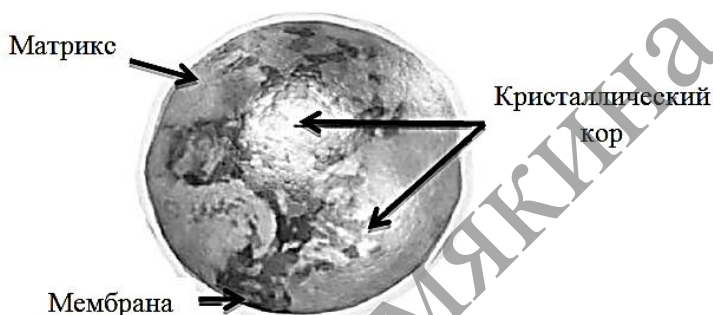
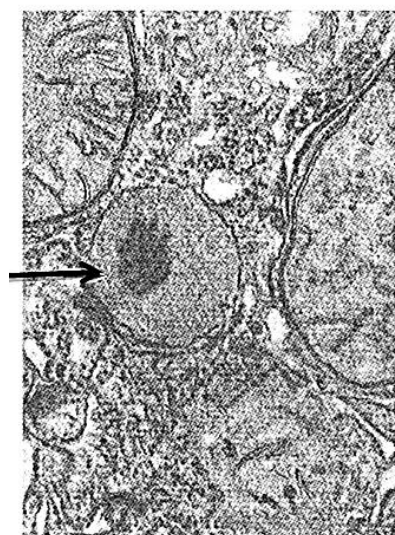
*Подпись под рисунком:* Схема тонкого строения пероксисомы. На рисунке должны быть обозначены мембрана, матрикс, нуклеоид и кристаллоид.

2. Составьте таблицу с обобщенными характеристиками функционального значения основных ферментов пероксисом (см. таблицу 4.2).

Таблица 4.3. – Характеристика функционального значения ферментов пероксисом

Фермент	Функциональное значение

## Пероксисома



Сферические пузырьки  
D 0,05-1,5 мкм,  
окрыженные мембраной,  
с умеренно плотным  
матриком, содержащим  
кристаллический кор (нуклеоид).

Рисунок 4.6 – Пероксисома

### Контрольные вопросы

1. В каких клетках имеется хорошо развитая грЭПС?
2. Какие участки нейронов называются тельцами Ниссля, тигроидом, хромотофильной субстанцией?
3. Чем обусловлена способность аЭПС к накоплению ионов  $Ca^{2+}$ ?
4. Назовите основные направления транспорта белков из комплекса Гольджи.
5. Каковы особенности содержимого эндосом, в чем заключается их функциональное значение?
6. Каковы особенности содержимого лизосом, в чем заключается их функциональное значение?
7. Объясните содержание терминов фаголизосома, аутофаголизосома, мультивезикулярное тельце, остаточное тельце.
8. В каких структурах содержится пигмент старения?
9. Каковы особенности строения и в чем состоит функциональное значение пероксисом?
10. Каким образом образуются пероксисомы?
11. В клетках каких органов чаще всего встречаются пероксисомы?

### Темы для написания эссе

1. Гранулярный эндоплазматический ретикулум Котрансляционный транспорт растворимых белков Транспорт нерастворимых (мембранных) белков.
2. Синтез клеточных мембран.
3. Транспорт между эндоплазматическим ретикулумом и аппаратом Гольджи
4. Модификации белков в аппарате Гольджи. Сортировка белков в аппарате Гольджи.
5. Общие характеристики лизосом. Морфологическая неоднородность лизосом. Лизосомные патологии.
6. Гладкий (агранулярный) эндоплазматический ретикулум.
7. Вакуоли растительных клеток.

МГТУ им. И.П.Шамякина



## Лабораторная работа № 5

### СТРУКТУРНО-ФУНКЦИОНАЛЬНЫЕ ОСОБЕННОСТИ МИТОХОНДРИЙ И ПЛАСТИД

#### Цели занятия

Изучить особенности тонкого строения и функциональное значение митохондрий и пластид.

Научиться характеризовать структурно-функциональные особенности митохондрий и пластид.

Приобрести умения проводить сравнительную характеристику митохондрий и хлоропластов.

Приобрести умения объяснять схему взаимопревращения пластид.

#### Вопросы и задания для самоподготовки

1. Раскройте особенности строения митохондрий.
2. В каких участках клеток обычно сосредоточены митохондрии?
3. На каких структурах митохондрий происходит синтез АТФ из АДФ?
4. Назовите возможные формы крист.
5. Каковы функциональные особенности клеток, содержащих митохондрии с тубулярно-везикулярными кристами?
6. Перечислите функции митохондрий.
7. Какой фермент является цитохимическим маркером митохондрий?
8. Каковы структурные особенности и функциональное значение митохондриальной ДНК?
9. Какие типы пластид известны у высших растений?
10. Какая разница между понятиями: тилакоид, ламелла, грана?

**Оборудование и материалы:** схемы строения и электронограммы митохондрий, постоянные микропрепараты – митохондрии в клетках канальцев почки (гистологический срез почки), микроскопы.

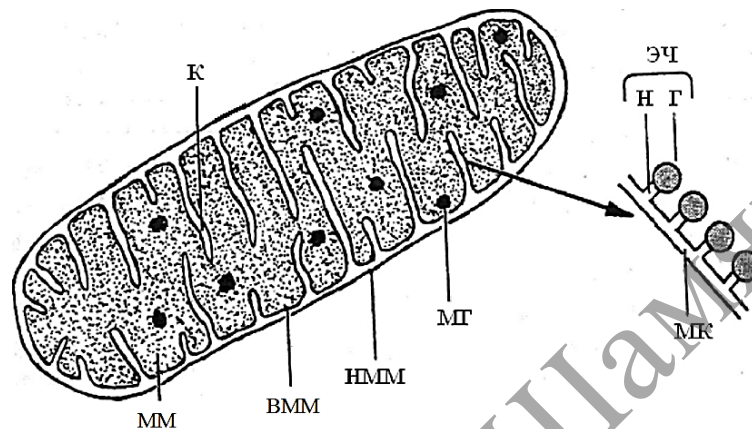
**Митохондрии** представляют собой мембранные органеллы, которые обеспечивают клетку энергией, получаемой в результате процессов окисления – фосфолирования – и запасаемой в виде АТФ. Кроме того, митохондрии участвуют в окислении жирных кислот, синтезе нуклеиновых кислот, белков и стероидов. Каждая митохондрия имеет свой собственный геном (кольцевая ДНК), тРНК, рРНК, но большинство белков митохондрий кодирует ядерная ДНК. Продолжительность жизни отдельной митохондрии составляет в среднем 10 суток. Обновление митохондрий происходит путем деления. Митохондрии состоят из наружной и внутренней мембран, разделенных межмембранным пространством. Внутри митохондрии расположен митохондриальный матрикс. В него инвагинируют складки внутренней мембраны – кристы. На кристах находятся грибовидные частицы (оксисомы), на головках которых осуществляется синтез АТФ.

## Изучение структурно-морфологических особенностей митохондрий

### Задания

#### 1. Изучите и зарисуйте схему тонкого строения митохондрии (рисунок 5.1).

*Подпись под рисунком:* Схема тонкого строения митохондрии. На рисунке должны быть обозначены наружная и внутренняя мембрана, межмембранное пространство, кристы и матрикс.



НММ – наружная митохондриальная мембрана; ВММ – внутренняя митохондриальная мембрана; К – кристы; ММ – митохондриальный матрикс; МГ – митохондриальные гранулы; МК – мембрана кристы; ЭЧ – элементарные частицы; Г – головка; Н – ножка.

**Рисунок 5.1. – Митохондрия**

#### 2. Изучите и зарисуйте митохондрий в световом микроскопе.

Постоянный микропрепарат – гистологический срез почки, окрашенный кислым фуксином по Альтману, рассмотрите под микроскопом с объективами 9× и 40×. При малом увеличении найдите поперечные и косые срезы почечных канальцев. Они имеют вид трубочек с просветом внутри. При большом увеличении рассмотрите строение одного канальца. Обратите внимание, что стенка его состоит из одного слоя тесно расположенных высоких (призматических) клеток со слабо выраженными границами. В клетках найдите округлые ядра желтого цвета с темным малинового цвета ядрышком. В окружающей ядро светло-желтой цитоплазме рассмотрите митохондрии, имеющие вид нитей и зерен малинового цвета. Определите, в какой области клеточного тела больше митохондрий, и отобразите это на рисунке. Зарисуйте 1–2 среза почечного канальца.

*Подпись под рисунком:* Митохондрии в клетках канальцев почки. Постоянный микропрепарат. Окраска: кислый фуксин по Альтману ×600. На рисунке должны быть обозначены ядро клетки, митохондрии, просвет канальцев.

## Изучение функционального значения митохондрий

Помимо энергетической функции, связанной с образованием АТФ, митохондрии участвуют еще в контроле за внутриклеточной концентрацией Ca, в окислении жирных кислот, а совместно с аЭПС у некоторых клеток – и в синтезе стероидных гормонов.

## Задания

**1. Составьте** на основании материалов лекций и учебной литературы обобщенные характеристики функций, выполняемых отдельными структурными компонентами митохондрий (см. таблицу 5.1).

Таблица 5.1. – Характеристики функционального значения отдельных компонентов митохондрий

Структурный компонент	Функциональное значение
Мембрана наружная	
Межмембранное пространство	
Внутренняя мембрана	
Кристы	
Митохондриальный матрикс	

**2. Изучите** электронограмму митохондрий клеток, продуцирующих стероидные гормоны (клетки коркового вещества надпочечников). Обратите внимание, что в таких митохондриях кристы имеют вид трубочек и пузырьков – **трубчато-везикулярные кристы**.

**Зарисуйте** 2–3 митохондрии с трубчато-везикулярными кристами.

*Подпись под рисунком:* Митохондрии с трубчато-везикулярными кристами.

Трубчато-везикулярные кристы участвуют в синтезе стероидных гормонов. У аэробных прокариот и мезокариот митохондрий нет. Их функции выполняют мезосомы. Роль межмембранного матрикса играет пространство между плазмалеммой и клеточной стенкой. Митохондрии также отсутствуют у некоторых анаэробных паразитических одноклеточных. У анаэробных паразитических червей (например, у аскариды) митохондрии выполняют запасные функции.

## Изучение структурно-морфологических особенностей пластид

*Пластиды* – специализированные полуавтономные двумембранные органоиды растений, выполняющие разнообразные функции. Пластиды описал А. ван Левенгук (1676), но их подробное изучение связано с развитием биохимии и электронной микроскопии. Пластиды различаются по форме, размерам, строению и функциям. В специализированных клетках обычно обнаруживается только один тип пластид. Исходной формой пластид являются пропластиды, или архепластиды. Увеличиваясь в размерах, пропластиды превращаются в лейкопласты. Лейкопласты в своем развитии превращаются или в хлоропласты, или в другие типы пластид: амилопласты содержат крахмал и превращаются в итоге в крахмальные зерна; липидопласты накапливают липиды и, подобно сферосомам, превращаются в масляные капли; протеинопласты накапливают белки и становятся их хранилищем. Хромопласты представляют собой последнюю стадию существования хлоропластов: в них происходит разрушение зеленых пигментов, но длительное время сохраняются желтые и красные пигменты. Происхождение пластид в филогенезе и онтогенезе остается неясным. Твердо установлено, что пластиды никогда не образуются заново; механизмы увеличения числа пластид в клетке,

вероятно, разнообразны: деление, дробление, почкование. В изолированной культуре пластиды не могут существовать длительное время.

*Хлоропласты* – пластиды, в которых протекают все реакции фотосинтеза: фотофосфорилирование и фиксация углекислого газа. Форма и количество хлоропластов в клетках относительно постоянны и зависят от таксономической принадлежности организмов, а также от уровня полиплоидии (у полиплоидов пластид больше). Обычно в клетке содержится несколько десятков хлоропластов. Впервые участие хлоропластов в процессах фотосинтеза показал Т. Энгельман (1883), хотя еще Ч. Дарвин считал, что хлорофилл – самое интересное из созданных природой органических веществ. Способность хлоропластов осуществлять все процессы фотосинтеза тесно связана с их строением. Внутреннее содержимое хлоропластов называется строма. Строма содержит пластидные ДНК, РНК, рибосомы и включения. Таким образом, хлоропласты обладают собственным белоксинтезирующим аппаратом. Впячивания внутренней мембраны образуют *тилакоиды*, заполненные матриксом. Одиночные тилакоиды называются *ламеллы* (или *фреты*), комплексы (стопки) тилакоидов – *граны*. Мембраны тилакоидов содержат комплексы пигментов (фотосистемы) и аналоги грибовидных тел (фермент АТФ-аза).

Дополнительные функции пластид (в том числе и хлоропластов) – те же, что и у митохондрий: регуляция водного режима, хранилище питательных веществ, хранение части генетической информации и биосинтез некоторых белков.

У фотосинтезирующих пурпурных и зеленых бактерий пластиды отсутствуют. Их функции выполняют разнообразные мезосомы: прокариотические тилакоиды, ламеллы и хроматофоры. У цианобактерий в цитоплазме имеются ламеллы, по структуре сходные с ламеллами высших растений.

У водорослей пластиды обычно называются хроматофоры. Форма хроматофоров: парietальные (постенные), чашевидные, кольцеобразные, цилиндрические, спиральные, звездчатые. Число тилакоидов в составе одной ламеллы – от 1 до 3. У зеленых водорослей имеются граны. Количество оболочек (мембран) различно: 2 (красные и зеленые водоросли), 3 (эвгленовые и пиррофитовые) и 4 (золотистые, желто-зеленые, диатомовые и бурые). При наличии 4 мембран внешняя мембрана постепенно переходит в мембраны эндоплазматической сети и ядерной оболочки. В состав хроматофоров входит специфическая белковая структура – пиреноид. Вокруг пиреноида откладывается крахмал. Пиреноиды имеются также в пластидах некоторых моховидных.

### Задания

**1. Изучите и зарисуйте** схему тонкого строения пластид (рисунок 5.2).

*Подпись под рисунком:* Схема тонкого строения пластид. На рисунке должны быть обозначены наружная и внутренняя мембрана, строма, тилакоиды, граны.

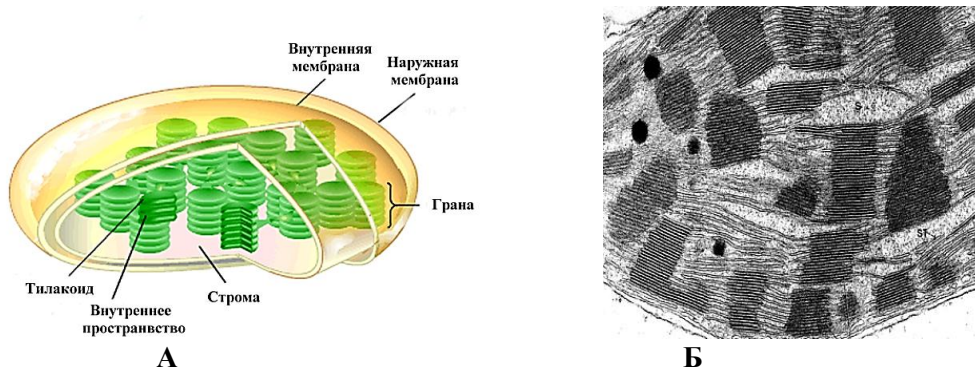


Рисунок 5.2. – А – схема тонкого строения пластид;  
 Б – Хлоропласт в электронном микроскопе

2. Изучите и зарисуйте схему взаимопревращения пластид (рисунок 5.3).

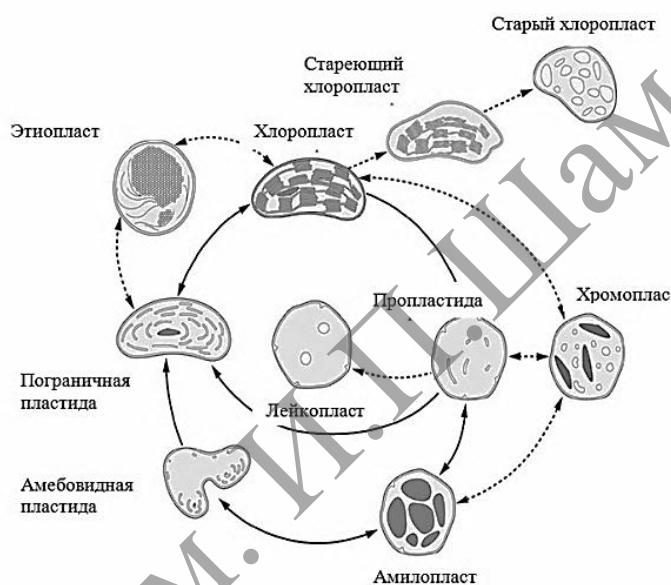


Рисунок 5.3 – Схема взаимопревращения пластид

3. Заполните таблицу 5.2 «Сравнительная характеристика митохондрий и хлоропластов». При наличии признака поставьте в соответствующую ячейку знак +. Сделайте вывод о причинах сходства и причинах различий митохондрий и хлоропластов.

Таблица 5.2. – Сравнительная характеристика митохондрий и хлоропластов

Структуры	Митохондрии	Хлоропласты
Внутренний матрикс или строма		
Межмембранный матрикс или матрикс тилакоида		
АТФ-аза в составе внутренних мембран		
Фотосинтезирующие структуры		

Продолжение таблицы 5.2

Окислительное фосфорилирование		
Фотофосфорилирование		
Незначительная изменчивость структур		
Высокая изменчивость структур		

**Контрольные вопросы**

1. Особенности строения и функциональное значение митохондриального матрикса.
2. Назовите общие свойства митохондрий и пероксисом.
3. Каковы особенности проницаемости для анионов и катионов у внутренней и наружной мембран митохондрий?
4. Каков механизм хемоосмотического сопряжения при образовании АТФ в митохондриях?
5. Какие особенности фотосинтезирующих структур имеются у прокариот?
6. Какие особенности фотосинтезирующих структур имеются у водорослей?

**Темы для написания рефератов**

1. Окислительное фосфорилирование у бактерий.
2. Увеличение числа митохондрий. Авторепродукция митохондрий.
3. Онтогенез и функциональные перестройки пластид
4. Фотосинтезирующие структуры низших эукариотических и прокариотических клеток. Геном пластид.

## Лабораторная работа № 6

### РИБОСОМЫ И БИОСИНТЕЗ БЕЛКА

#### Цели занятия

- Изучить строение рибосом.
- Изучить стадии биосинтеза белка.
- Приобрести умения характеризовать морфологические и молекулярные особенности прокариотических и эукариотических рибосом.
- Научиться объяснять механизм синтеза белка.

#### Вопросы и задания для самоподготовки

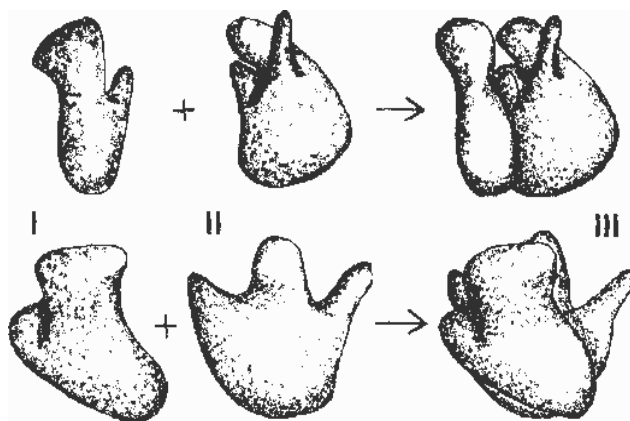
1. Перечислите органеллы, образующие синтетический аппарат клетки.
2. Где и каким образом происходит синтез белка?
3. Каковы особенности строения рибосом и полисом?
4. Каковы типичные свойства цитоплазмы клетки, содержащей значительное число рибосом?

**Материалы и оборудование:** препарат – РНК в цитоплазме и ядрышке клеток (подчелюстная железа), окраска по Бреше (метиловым зелёным – пиронином), микроскоп.

Рибосомы – это сложные рибонуклеопротеидные частицы, представляющие собой плотные немембранные органеллы, которые обеспечивают синтез белка путем соединения аминокислот в полипептидные цепочки. Полная, работающая рибосома состоит из двух неравных субъединиц: она легко и обратимо диссоциирует на большую и малую субъединицы. Форма и детальные очертания рибосом прокариотических и эукариотических клеток поразительно схожи, хотя и отличаются рядом деталей. Для характеристики рибосом и их субъединиц обычно используют коэффициенты седиментации. Полирибосомы (полисомы) – комплекс нескольких рибосом, расположенных на одной молекуле мРНК. Полирибосомы, как и отдельные рибосомы, находятся в цитоплазме в свободном состоянии или прикреплены к мембранам эндоплазматической сети. Свободные полирибосомы синтезируют белки и ферменты для самой клетки (конститутивный синтез), а полирибосомы гранулярной эндоплазматической сети – для выведения из клетки (синтез на экспорт).

#### Изучение строения и функционального значения рибосом

Рибосомы (рисунок 6.1) – немембранные органоиды, обеспечивающие биосинтез белков (полипептидов) с генетически обусловленной структурой.



I – малая субъединица, II – большая субъединица, III – объединение субъединиц; верхний и нижний ряды – изображения в разных проекциях (по Б. Албертсу и соавт., с изменениями).

**Рисунок 6.1. – Рибосома**

Рибосомы в комплексе с внутриклеточными мембранами впервые выделил Альберт Клод (1940). В 1956–1958 гг. рибосомы были выделены в чистом виде, а Р. Б. Робертс (1958) предложил сам термин «рибосома». В 1955–1959 гг. было доказано, что на рибосомах синтезируются полипептиды. Изучение структуры рибосом практически завершилось в 1980-е гг. Рибосомы – компактные частицы диаметром 25–30 нм, состоящие из двух субъединиц с соотношением масс примерно 2:1. Для объединения субъединиц в целостную структуру необходимы ионы магния. В клетке содержится несколько десятков тысяч рибосом, при этом их количество сильно варьирует в зависимости от физиологической активности клетки. Большинство рибосом в клетке находится в цитоплазматическом матриксе, причем существует равновесие: рибосома малая субъединица + большая субъединица. Известно два основных типа рибосом: прокариотический и эукариотический (таблица 6.1.).

Таблица 6.1. – Типы рибосом

Критерии для сравнения	Типы рибосом	
	Прокариотический	Эукариотический
Нахождение в клетках	Рибосомы эубактерий и цианобактерий Пластидные рибосомы Митохондриальные Рибосомы Рибосомы архебактерий (сходны с эукариотическими)	Цитоплазматические Рибосомы эукариот: животных, грибов, и растений
Соотношение РНК : белок	2 : 1	1 : 1
Количество рРНК в малой субъединице	1 молекула длиной 1500–1600 нуклеотидов (минимум – 950 в митохондриальных рибосомах)	1 молекула длиной около 1800 нуклеотидов



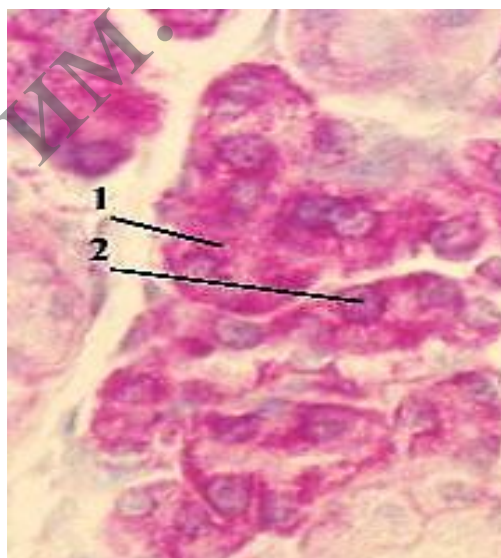
Продолжение таблицы 6.1.

Количество рРНК в большой субъединице	2 молекулы: 1 молекула длиной около 3000 нуклеотидов, 1 молекула длиной около 120 нуклеотидов	3 молекулы: 1 молекула длиной около 4–5 тысяч нуклеотидов, 1 молекула длиной около 120 нуклеотидов, 1 молекула длиной около 160 нуклеотидов (эта молекула сходна с одним из участков прокариотической рРНК)
Содержание белка (почти все молекулы уникальны)	Примерно 20 молекул в малой субъединице и 30 молекул – в большой	Примерно 30 молекул в малой субъединице и 40 молекул – в большой

### Задание

**1. Изучите и зарисуйте** в альбом цитохимическое обнаружение рибосом по РНК (рисунок 6.2).

*Подпись под рисунком:* Препарат – РНК в цитоплазме и ядрышке клеток (поджелудочная железа). Окраска по Браше (метиловым зелёным – пиронином). На рисунке должны быть обозначены РНК, которая окрашивается в малиновый цвет, цитоплазма и ядрышки. В малиновый цвет окрашены цитоплазма (1), ядрышки (2) секреторных клеток – из-за высокого содержания в них РНК (в составе рибосом и их предшественников).



1 – цитоплазма, 2 – ядрышки клеток

**Рисунок 6.2.** – Препарат – РНК в цитоплазме и ядрышке клеток (поджелудочная железа). Окраска по Браше (метиловым зелёным пиронином)



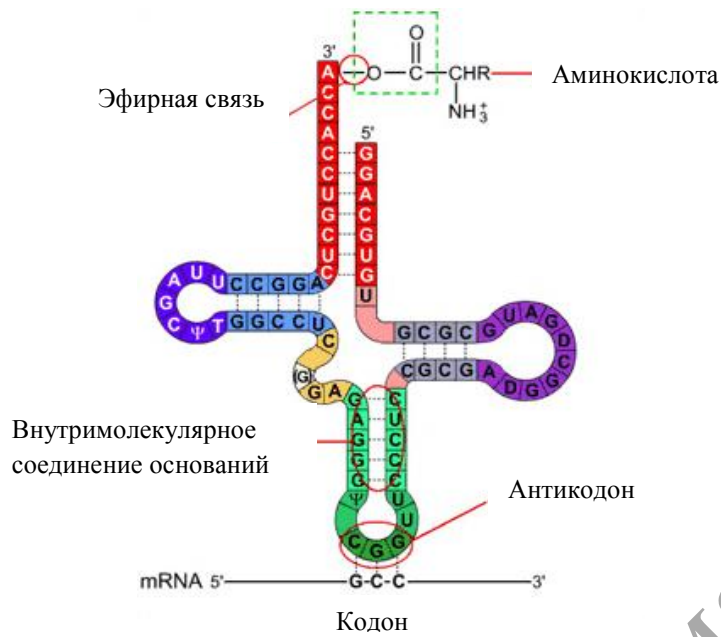


Рисунок 6.5. – Структура тРНК2

Изучите и зарисуйте общую схему биосинтеза белка

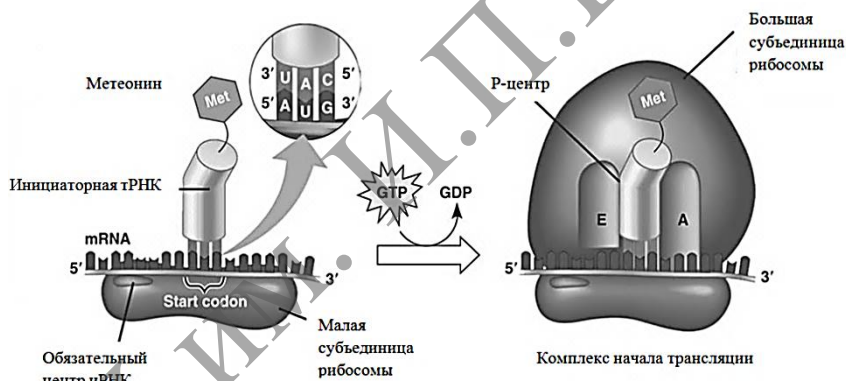


Рисунок 6.6. – Инициация трансляции

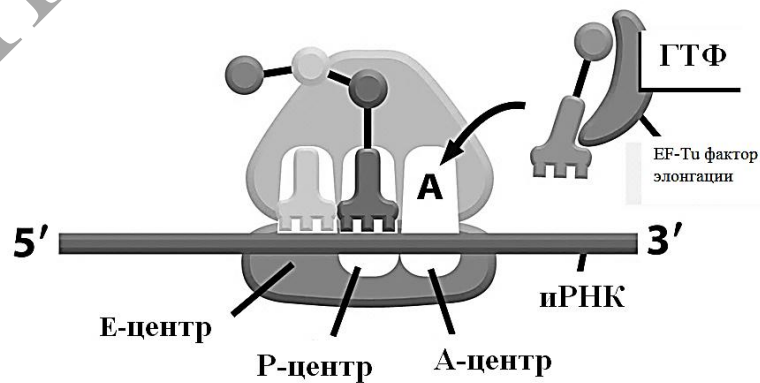


Рисунок 6.7. – Рибосома в действии

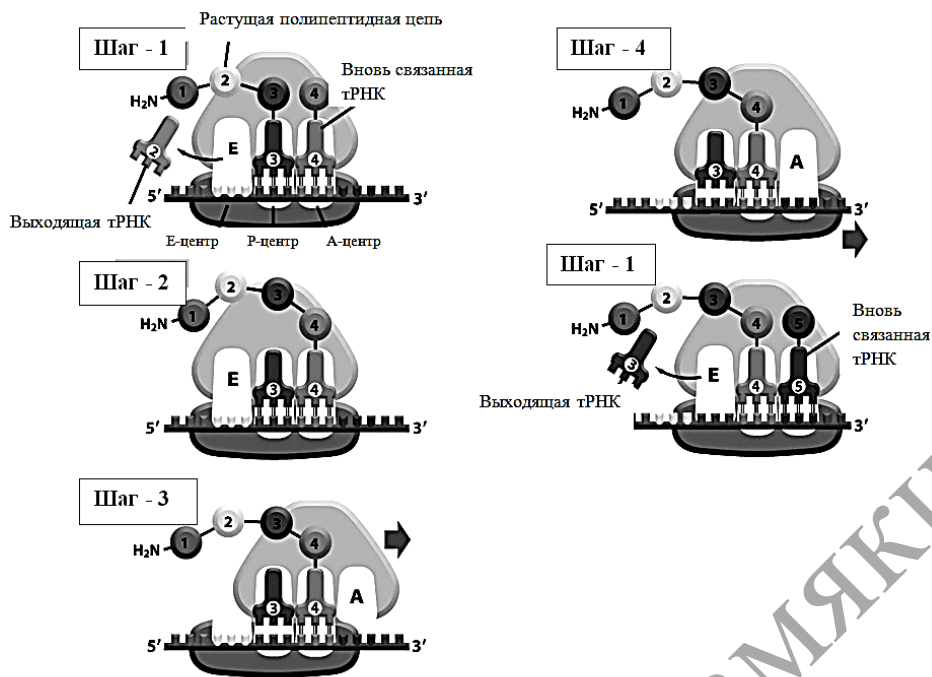


Рисунок 6.8. – Стадии элонгации полипептида

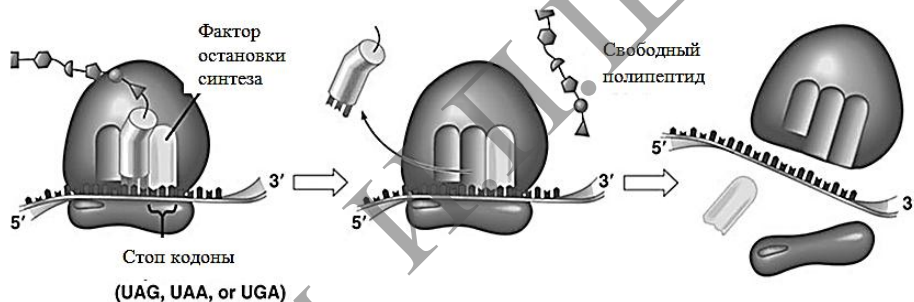


Рисунок 6.9. – Терминация трансляции

### Контрольные вопросы

1. Охарактеризуйте морфологию и химический состав рибосом.
2. Какова центральная догма молекулярной биологии?
3. Укажите составные части белоксинтезирующей системы.
4. В чем смысл инициации трансляции?
5. Охарактеризуйте стадии элонгации полипептида.
6. Охарактеризуйте терминацию трансляции.

### Темы для написания эссе

1. Характеристика ядрышко – как источника рибосом.
2. Множественность рибосомных генов.
3. Строение и функционирование генов рРНК.
4. Структурные типы ядрышек. Фибриллярный центр и ядрышковый организатор.
5. Белки ядрышек. Общая схема работы ядрышка как специального локуса синтеза рибосом.
6. Синтез транспортных РНК.

## Лабораторная работа № 7

### СТРУКТУРНО-ФУНКЦИОНАЛЬНЫЕ ОСОБЕННОСТИ ЦИТОСКЕЛЕТА И ЕГО ПРОИЗВОДНЫХ

#### Цели занятия

Изучить морфологические и функциональные особенности цитоскелета и его производных.

Научиться идентифицировать по строению и функциям центриоли, реснички, ворсинки.

Приобрести умения характеризовать основные морфофункциональные особенности микрофиламентов, микротрубочек и промежуточных филаментов.

#### Вопросы и задания для самоподготовки

1. Какие компоненты клетки образуют цитоскелет?
2. Назовите особенности строения, размеры и функции микротрубочек.
3. Назовите особенности строения, размеры и функции микрофиламентов и промежуточных филаментов.
4. Какие структуры образуют клеточный центр, в чем заключаются особенности его строения?
5. Каковы особенности строения центриолей?
6. Из каких структур образуются центросфера и диплосома?
7. Из каких структур образуется ахроматическое веретено деления?

**Материалы и оборудование.** Схемы тонкого строения и электронограммы центриолей и ресничек. Постоянные препараты – гистологические срезы матки лошадиной аскариды и многоядного мерцательного (реснитчатого) эпителия трахеи. Микроскоп.

Цитоскелет образуют микротрубочки, микрофиламенты, промежуточные микрофиламенты и микротрабекулы. Каждая из этих органелл формирует в клетке трехмерную сеть, которая взаимодействует с сетями из других компонентов. Цитоскелет придает клеткам форму, обеспечивает внутриклеточный транспорт, подвижность и упругость клеточного тела, участвует в формировании межклеточных контактов.

Отдельные элементы цитоскелета входят в состав специализированных органелл: центриолей, ресничек, жгутиков, микроворсинок, клеточного центра и межклеточных соединений.

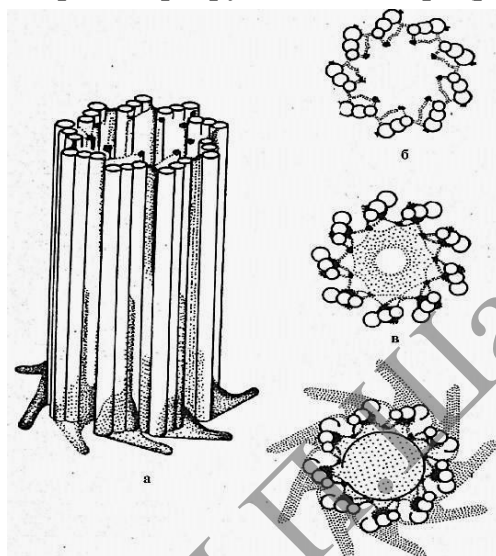
#### Изучение строения и функционального значения органелл, содержащих микротрубочки

Микротрубочки являются основным компонентом цитоскелета. Кроме того, они входят в состав центриолей, ресничек, жгутиков и клеточного центра. По внешнему виду микротрубочки напоминают полые цилиндры диаметром 25 нм со стенкой толщиной около 5 нм. Стенка образована глобулами белка тубулина, имеющим несколько форм (альфа, бэта, дельта, эпсилон).

Центриоль – центр организации митотического веретена. Стенка центриоли представлена триплетами микротрубочек. В фазе S (синтетической) клеточного цикла центриоли редуцируются. В профазе митоза редуцированные центриоли расходятся к полюсам клетки и участвуют в образовании ахроматического веретена деления. Одна, а чаще две центриоли и окружающее

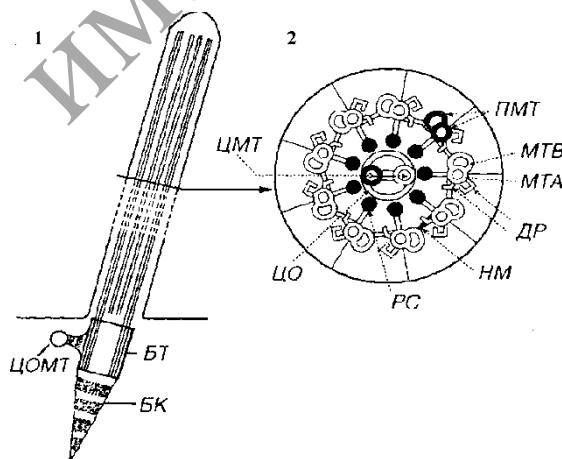
их лучеобразное ориентированное вещество цитоплазмы, которое называют центросферой, образуют особую область клеточного тела, получившую название центросомы (клеточного центра). В центросоме две рядом лежащие центриоли иногда называют диплосомой.

Реснички – это выросты цитоплазмы клеток воздухопроводящих и половых путей. Биение ресничек перемещает слизь с инородными частицами и остатками отмерших клеток вдоль клеточной поверхности. Жгутик – орган движения сперматозоида. Внутри ресничек и жгутика располагается аксонема (осевая нить). Она состоит из девяти пар микротрубочек, расположенных по окружности на периферии, и из одной пары микротрубочек в центре (рисунок 7.2).



а – трёхмерная модель; б, в, г – поперечные сечения проксимального минус конца, средней части и дистального плюс конца

**Рисунок 7.1 – Строение центриоли в клетках позвоночных**



1 – продольный срез; 2 – поперечный срез; БТ – базальное тельце (образовано триадами микротрубочек); ЦОМТ – центр организации микротрубочек; БК – базальный корешок; ПЛ – плазмолемма; МТА – микротрубочка А; МТВ – микротрубочка В; ПМТ – периферические микротрубочки; ЦМТ – центральные микротрубочки; ЦО – центральная оболочка; ДР – динеиновые ручки; РС – радиальные спицы; НМ – нексиновые мостики

**Рисунок 7.2. – Ресничка**

## Задания

**1. Изучите и зарисуйте** в альбом схему тонкого строения центриоли (рисунок 7.1).

*Подпись под рисунком:* Схема тонкого строения центриоли. На рисунке должны быть обозначены триплеты микротрубочек, микротрубочки А, В, С, формула строения центриоли.

**2. Изучите** микроскопическое строение клеточного центра.

Для этого используют постоянный микропрепарат – гистологический срез матки лошадиной аскариды. В матке у аскариды всегда имеется множество яиц, в которых хорошо выражены центриоли, веретено деления и хромосомы.

Рассмотрите препарат под микроскопом с объективами 9× и 40×.

При малом увеличении в полости матки найдите яйцеклетки, каждая из которых окружена толстой оболочкой. Поставьте яйцеклетки с ядром в центр поля зрения. При большом увеличении найдите делящуюся яйцеклетку в стадии метафазы. На экваторе такой клетки располагаются четыре петлеобразных хромосом, а на полюсах – разошедшиеся центриоли в виде темных гранул, которые окружены лучистой центросферой. Между центриолями протягиваются неокрашенные нити веретена деления. К ним прикреплены хромосомы. Зарисуйте ядро яйцеклетки.

*Подпись под рисунком:* Клеточный центр в оплодотворенных яйцеклетках аскарид. Окраска: железный гематоксилин. На рисунке должны быть обозначены центросома, центросфера, нити веретена деления, хромосомы.

**3. Изучите и зарисуйте** схему тонкого строения реснички (рисунок 7.2).

*Подпись под рисунком:* Схема тонкого строения реснички. На рисунке должны быть указаны плазмолемма, аксонема, микротрубочки.

**4. Изучите** микроскопическое строение клеток с ресничками в световом микроскопе.

В этих целях используют постоянный микропрепарат – гистологический срез эпителия трахеи, окрашенный гематоксилин-эозином. Рассмотрите микропрепарат под микроскопом с объективами 9× и 40×. При слабом увеличении выберите вертикально разрезанный участок эпителия и рассмотрите его при сильном увеличении. Вы увидите, что все клетки эпителия располагаются на слабо окрашенной базальной мембране. По этой причине эпителий является однослойным. Однако ядра в клетках располагаются на разной высоте, что дает основание называть эпителий многоядерным. Клетки с ресничками начинаются от базальной мембраны узкой ножкой и постепенно расширяются. Реснички у них располагаются на апикальном конце в виде тонких оксифильно окрашенных нитей.

Зарисуйте 3 – 4 эпителиальных клетки с ресничками.

*Подпись под рисунком:* Многоядерный реснитчатый мерцательный эпителий трахеи. Постоянный микропрепарат. Окраска: гематоксилин-эозин ×600. На рисунке должны быть обозначены ядра клеток, их цитоплазмы и реснички.

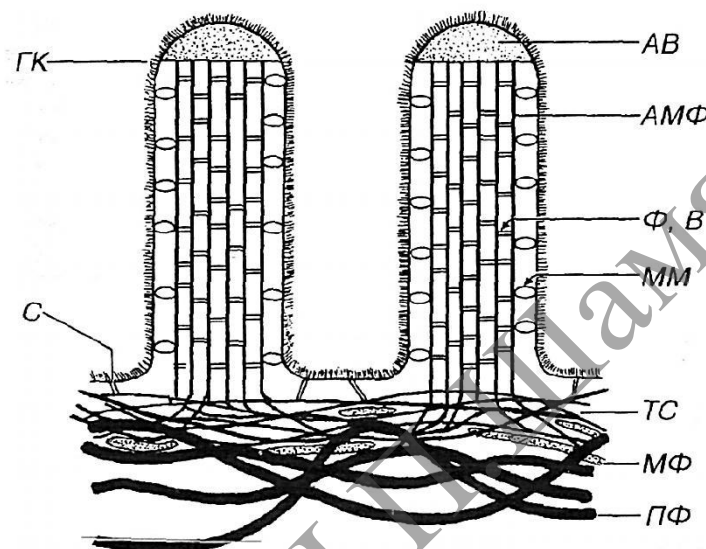
## Изучение строения и функционального значения микроворсинок

Микроворсинки – пальцевидные выросты цитоплазмы клетки, которые обеспечивают увеличение площади поверхности, где происходит расщепление и всасывание различных веществ. На апикальной поверхности эпителия тонкой кишки и почечных канальцев имеется до нескольких тысяч таких микроворсинок, образующих в совокупности щеточную каемку. Каркас каждой микроворсинки образован пучком примерно из сорока микрофиламентов.

## Задания

**1. Изучите** электронограмму и схему тонкого строения микроворсинок (рисунок 7.3). Обратите внимание, что микроворсинка представляет собой пальцевидный вырост цитоплазмы клетки. Снаружи она ограничена плазмолеммой. На продольных срезах микроворсинки видно, что внутри нее расположен пучок электроно-плотных нитей микрофиламентов. Зарисуйте схему строения микроворсинки.

*Подпись под рисунком:* Схема тонкого строения микроворсинки. На рисунке должны быть обозначены все компоненты, указанные на рисунке 7.3.



АВ – аморфное вещество (апикальной части микроворсинки); Ф и В – фибрин и виллин (белки, образующие поперечные связи в пучке АМФ); ММ – молекулы минимиозина (прикрепляющие пучок АМФ к плазмалемме микроворсинки); ТС – терминальная сеть АМФ, С – спектриновые мостики (прикрепляют ТС к плазмолемме); МФ – миозиновые филаменты; ПФ – промежуточные филаменты; ГК – гликокалис.

**Рисунок 7.3.** – Схема тонкого строения микроворсинок

**2. Изучите** микроскопическое строение микроворсинок.

В этих целях используют постоянный микропрепарат – гистологический срез эпителия тонкого кишечника, окрашенный гематоксилин-эозином. Микропрепарат рассмотрите под микроскопом с объективами 9× и 40×.

При слабом увеличении найдите темно-розовую бахромчатую каемку, образованную ворсинками слизистой оболочки кишечника. Выберите продольный срез ворсинки и найдите на нем участок вертикального разреза эпителия. Поставьте его в центр поля зрения и рассмотрите при большом увеличении. Вы увидите тесно расположенные в один ряд высокие (призматические) клетки с вытянутыми ядрами в базальном конце клеточного тела. Базальные концы нередко заужены и могут быть разделены межклеточными пространствами. На апикальных концах эпителия отчетливо выделяется темноокрашенная полоска. Это всасывающая каемка, образованная микроворсинками. В зависимости от качества фиксации она может казаться гомогенной или исчерченной.

Зарисуйте 3–4 эпителиальных клетки с всасывающей каемкой.



*Подпись под рисунком:* Всасывающая каемка в эпителиальных клетках тонкого кишечника. Постоянный микропрепарат  $\times 600$ . На рисунке должны быть обозначены ядра клеток, их апикальные концы и всасывающая каемка.

**3. Заполните** таблицу 7.1, указав характеристики функций, выполняемых специальными органеллами.

Таблица 7.1. – Характеристики функционального значения специальных органелл

Органеллы	Функция
Центриоли	
Реснички	
Микроворсинки	

### Контрольные вопросы

1. Опишите строение ресничек и жгутиков, раскройте механизм их биения.
2. Опишите строение микроворсинок.
3. Назовите белки, обуславливающие жесткость структуры микроворсинок.
4. Как называется белок, участвующий как в биении ресничек, так и в движении хромосом по микротрубочкам веретена деления, каковы его свойства?
5. В чем заключается функциональное значение ресничек?
6. В чем заключается функциональное значение микроворсинок?

### Темы для написания рефератов

1. Общие свойства микрофиламентов. Акто-миозиновые компоненты мышечных клеток.
2. Общая характеристика микротрубочек. Центры организации микротрубочек. Динеины и кинезины – моторные белки.
3. Клеточный центр. Центросомы и центриоли.
4. Базальные тельца, строение и движение ресничек и жгутиков.
5. Двигательный аппарат бактерий.

## Лабораторная работа № 8

### СТРУКТУРНО-ФУНКЦИОНАЛЬНЫЕ ОСОБЕННОСТИ ВКЛЮЧЕНИЙ КЛЕТКИ

#### Цели занятия

- Изучить цитологические особенности включений.
- Усвоить функциональное значение включений.
- Приобрести навыки приготовления временных растительных препаратов и идентифицировать включения.

#### Вопросы и задания для самоподготовки

1. Какие компоненты клетки называют включениями?
2. Приведите классификацию включений.
3. Приведите примеры различных видов включений.
4. Какие включения используются в качестве энергетических субстратов?
5. В каких участках клетки наиболее часто располагаются гранулы гликогена?
6. Какие продукты содержат секреторные включения?
7. Какие продукты содержат экскреторные включения?

**Оборудование и материалы:** постоянные микропрепараты (гистологические срезы) – жировые включения в клетках печени аксолотля, гранулы гликогена в клетках печени аксолотля, пигментные включения в коже головастика. Электронограммы включений жира, гликогена. Микроскоп. Предметные и покровные стекла, лезвие, препаровальные иголки, фильтровальная бумага, вода, чашки Петри, салфетки, пипетки, раствор йода, клубень картофеля, семена гороха.

#### Изучение структурно-морфологических особенностей трофических включений

В зависимости от природы запасаемого вещества среди трофических включений выделяют жировые (липидные), желточные (желток), а также гранулы гликогена, представляющего собой полимер глюкозы. Включения жира и гликогена клетки используют в качестве энергетических субстратов. Включения желтка запасаются в яйцеклетке и расходуются в процессе развития эмбриона.

#### Задания

**1. Изучите** микроскопическое строение включений гликогена в клетках печени. Для этого используют постоянный микропрепарат – гистологический срез печени аксолотля, окрашенный по методу Беста. Метод включает предварительное депарафинирование срезов, заключение их в целлоидин, окрашивание ядер в гемалауне, а затем окрашивание включений гликогена аммиачным раствором кармина.

Рассмотрите микропрепарат под микроскопом с объективами 9× и 40×. При слабом увеличении найдите ярко окрашенный участок печени. Найдите при большом увеличении клетки печени. Они имеют прямоугольную и многоугольную форму и соединены в тяжи. В центре находятся одно или два ядра, окрашенные в фиолетовый цвет и содержащие черные ядрышки. Вокруг ядер располагаются глыбки гликогена ярко-красного цвета.

Зарисуйте 3 печеночные клетки с включениями.

*Подпись под рисунком:* Включения гликогена в клетках печени. Постоянный микропрепарат. Окраска: по методу Беста ×600. На рисунке должны быть обозначены ядра клеток, цитоплазма и включения.

**2. Изучите** электронограмму включений гликогена. Они представляют собой скопления электроно-плотных гранул размером 20–30 нм, не имеющих ограничивающей мембраны. Скопления по внешнему виду напоминают розетки и нередко расположены вблизи от аЭПС.

Зарисуйте участок цитоплазмы клетки с 2–3 скоплениями гликогена.

*Подпись под рисунком:* Ультраструктура включений гликогена. На рисунке должны быть обозначены включения гликогена, аЭПС, плазмолемма, часть ядра.

**3. Изучите** микроскопическое строение включений жира в клетках печени. Для этого используют постоянный микропрепарат – гистологический срез печени аксолотля, окрашенный сафранином и осмиевой кислотой.

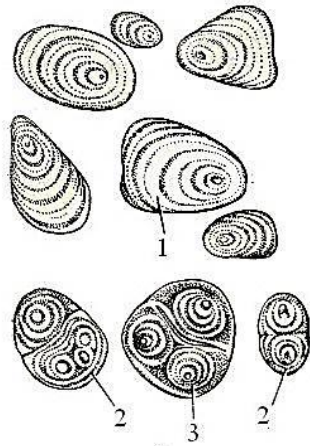
Рассмотрите микропрепарат под микроскопом с объективами 9× и 40×. При слабом увеличении вы увидите объединенные в тяжи клетки с красными ядрами и черными включениями жира. При большом увеличении найдите полигональные клетки с центрально или эксцентрично расположенным ядром, окрашенным сафранином в красный цвет. В розовой (осифильной) цитоплазме видны округлые различной величины включения жира, которые осмиевой кислотой окрашены в черно-коричневый цвет.

Зарисуйте 2–3 клетки.

*Подпись под рисунком:* Включения жира в печени. Постоянный микропрепарат. На рисунке должны быть обозначены ядро, цитоплазма, жировые включения, плазмолемма. Схема ультраструктурной организации микроворсинки: АМФ – актиновые микрофиламенты.

**4. Рассмотрите и зарисуйте** на временном препарате клубня картофеля простые, полусложные и сложные крахмальные зерна. Обозначьте на рисунке образовательный центр и слоистость крахмального зерна (рисунок 8.1).

С срезанного клубня картофеля соскоблите немного тканей и положите на предметное стекло. Добавьте каплю воды и накройте препарат покровным стеклом. Рассмотрите при малом и большом увеличении микроскопа простые, сложные и полусложные зерна. Рассмотрите слоистость, которая образуется вокруг образовательного центра. Рядом с покровным стеклом нанесите каплю раствора йода. Понаблюдайте за возникновением цветной реакции. При воздействии этого реактива крахмальные зерна окрашиваются в синий цвет и слоистость становится более заметной.

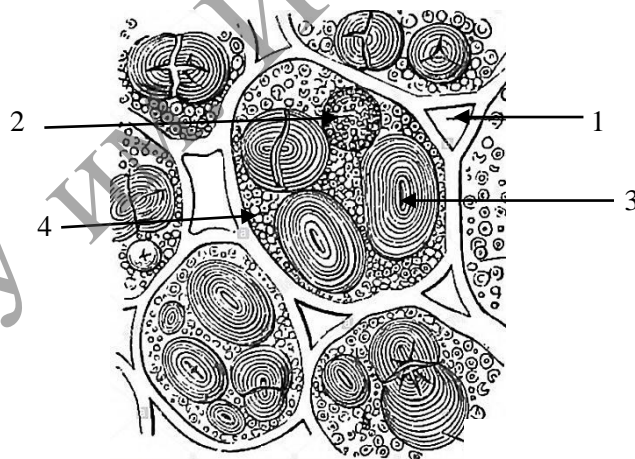


1 – простое крахмальное зерно, 2 – сложное, 3 – полусложное

**Рисунок 8.1. – Крахмальные зерна**

**5. Изучите и зарисуйте** несколько клеток семядоли семени гороха. Обозначьте на рисунке крахмальные зерна, алейроновые зерна, оболочку клетки, межклетники (рисунок 8.2). Сравните строение крахмальных зерен запасавшей ткани семян гороха с клубнями картофеля.

Горох заранее намочить, чтобы можно было снять кожицу и сделать тонкий срез через запасавшую ткань. Срез помещают на предметное стекло в каплю раствора йода и накрывают покровным стеклом. От йода крахмальные зерна станут синими, а алейроновые – желтыми (они меньше крахмальных).



1 – оболочка, 2 – ядро, 3 – крахмальные зерна, 4 – алейроновые зерна

**Рисунок 8.2. – Клетки запасавшей ткани семени гороха**

### **ИЗУЧЕНИЕ ЦИТОЛОГИЧЕСКИХ ОСОБЕННОСТЕЙ ПИГМЕНТНЫХ ВКЛЮЧЕНИЙ**

Пигментные включения бывают эндогенными и экзогенными. К эндогенным относятся гемоглобин, гемоседерин, билирубин, меланин, липофусцин, к экзогенным частички пыли, угля; каротин, красители (татуировка).

### Задания

**1. Изучите** микроскопическое строение пигментных включений. Для этого используют постоянный микропрепарат – тотальный препарат кожи головастика, слабо подкрашенный гематоксилином. Рассмотрите микропрепарат под микроскопом с объективами 9× и 40×. При малом увеличении найдите крупную отросчатую клетку. При большом увеличении рассмотрите ее. В центре клетки располагается овальное ядро с одним или несколькими ядрышками фиолетового цвета. В цитоплазме и отростках расположены коричневые гранулы пигмента меланина, которые обуславливают естественный цвет клетки.

**2. Зарисуйте** отросчатую клетку.

*Подпись под рисунком:* Включения меланина в пигментной клетке кожи головастика. Постоянный микропрепарат. Окраска: слабая подкраска ядер гематоксилином ×600. На рисунке должны быть обозначены ядро клетки, ее отростки и включения пигмента.

### Контрольные вопросы

1. Приведите примеры эндогенных и экзогенных пигментных включений.
2. Какие пигментные включения накапливаются в клетках в процессе старения макроорганизма?
3. В чем состоит функциональное значение накопления включений меланина при загаре?
4. Какие пигментные включения накапливаются в макрофагах, поглощающих погибающие эритроциты?

## Лабораторная работа № 9

### СТРУКТУРНО-ФУНКЦИОНАЛЬНЫЕ ОСОБЕННОСТИ ЯДРА КЛЕТКИ

#### Цели занятия

Усвоить особенности строения ядра и его функциональное значение.

Научиться идентифицировать структуры ядра на микро- и ультрамикроскопическом уровне.

Приобрести умения объяснять роль ядра в синтезе белка.

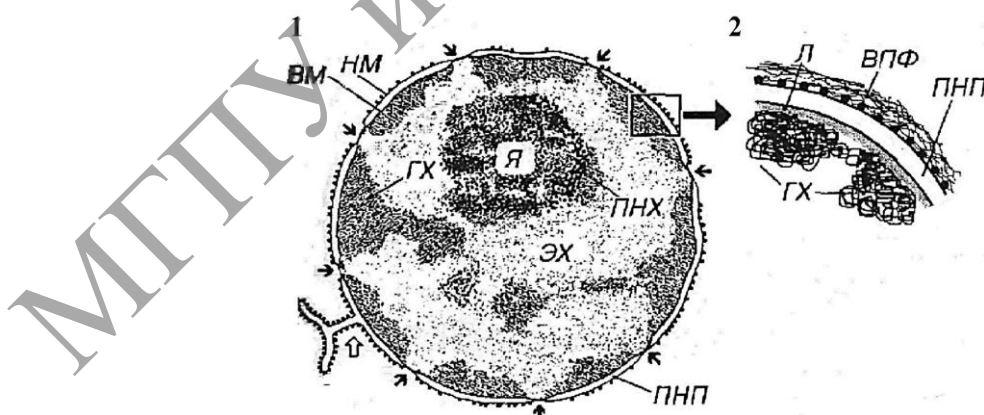
Овладеть навыками использовать микроскопические, ультрамикроскопические и гистохимические данные для функциональной характеристики ядра.

#### Вопросы и задания для самоподготовки

1. Из каких компонентов состоит ядро клетки и в чем заключается его функциональное значение?
2. Опишите строение ядерной оболочки.
3. Опишите строение ядерных пор, комплекса ядерной поры.
4. В чем состоит функциональное значение комплекса ядерной поры?
5. Из каких компонентов состоит хроматин?
6. Дайте определение эухроматину и гетерохроматину, раскройте их функциональное значение.
7. Какие клетки отличаются повышенным содержанием гетерохроматина?

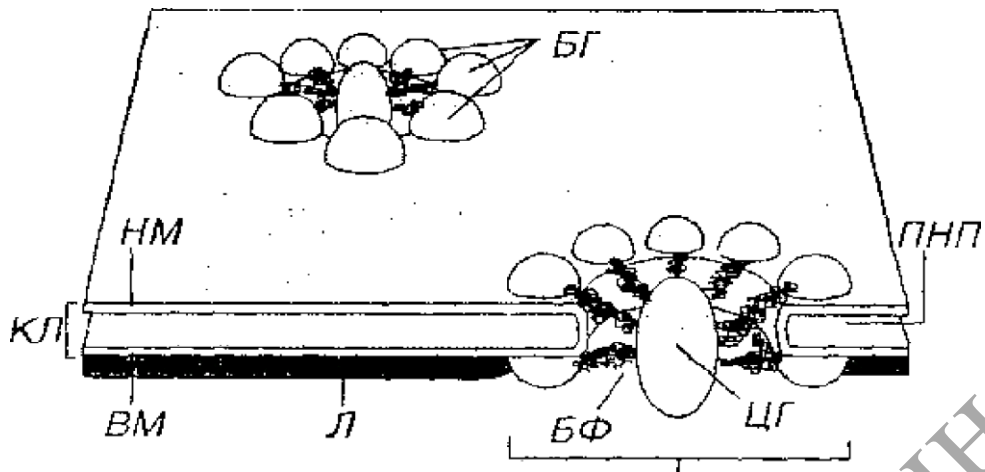
**Материалы и оборудование:** схемы строения X-хромосом, схема строения ядра, комплекса ядерной поры. Электронограммы ядра.

**Ядро** является важнейшим структурным элементом клетки, содержащим ее генетический материал. Функции ядра – хранение, реализация и передача генетического материала. Интерфазное ядро состоит из следующих компонентов: ядерной оболочки (кариолеммы), хроматина, ядрышка и кариоплазмы (ядерного сока). Во время митоза ядрышко исчезает.



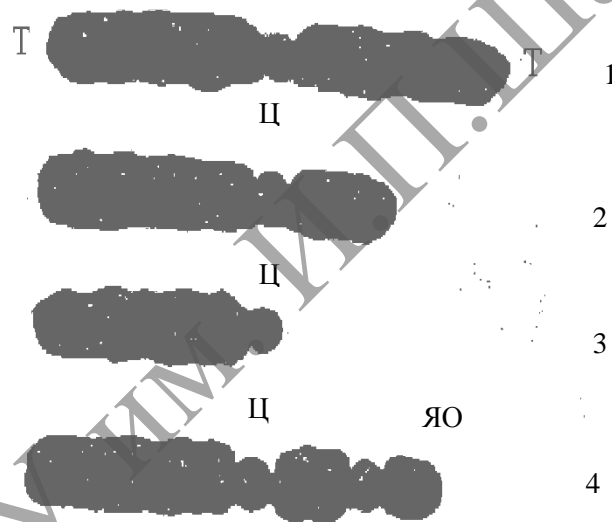
1 – общий вид; 2 – участок ядерной оболочки; ГХ – гетерохроматин; ЭХ – эухроматин; Я – ядрышко; ПНХ – перинуклеолярный хроматин; НМ – наружная мембрана ядерной оболочки; ВМ – внутренняя мембрана; ПНП – перинуклеарное пространство; ВПФ – виментиновые промежуточные филаменты; Л – ламина (черными стрелками показаны ядерные поры, белой – участок соединения ядерной оболочки с грЭПС).

Рисунок 9.1. – Ядро клетки



БГ – белковые гранулы; БФ – белковые фибриллы; ЦГ – центральная гранула,  
 КЛ – кариолемма; НМ – наружная мембрана (рибосомы на ее поверхности не показаны);  
 ВМ – внутренняя мембрана кариолеммы; Л – ламина; ПНП – перинуклеарное пространство

**Рисунок 9.2. – Комплекс ядерной поры (КЯП)**



1 – метацентрические хромосомы; 2 – субметацентрические хромосомы;  
 3 – акроцентрические хромосомы, 4 – спутничные (ядрышковы) хромосомы;

Т – теломеры; Ц – центромеры (первичные перетяжки);

ЯО – ядрышковый организатор (вторичная перетяжка)

**Рисунок 9.3. – Схема общей морфологии хромосом**

## **ИЗУЧЕНИЕ СТРОЕНИЯ ЯДРА И ФУНКЦИОНАЛЬНОГО ЗНАЧЕНИЯ ЕГО КОМПОНЕНТОВ**

В ядре выделяют следующие структурные компоненты: хроматин, ядерную оболочку, ядрышко и нуклеоплазму. Генетическая информация хранится в хроматине.

**Хроматин** представляет собой комплекс ДНК с белками (гистоновыми и негистоновыми). Различают гетерохроматин и эухроматин.

**Гетерохроматин** (транскрипционно неактивный) соответствует конденсированным участкам интерфазных хромосом. Хорошо окрашивается основными красителями (например, гематоксилином, т.е. гетерохроматин базофилен). При полной конденсации хроматина становятся видны **хромосомы** (например, в стадиях метафазы и анафазы митоза).

**Эухроматин** – деспирализованные участки хромосом, транскрипционно активные. Располагаются вблизи ядрышка и разбросаны в ядре в виде мелких глыбок. Не окрашивается основными красителями и не виден в световом микроскопе.

**Ядрышко** не является оформленной структурой и не имеет собственной оболочки. Это специальные участки на акроцентрических хромосомах в области вторичных перетяжек, которые называют ядрышковыми организаторами. Ядрышко содержит РНП в высокой концентрации и поэтому интенсивно окрашивается основными красителями.

**Кариоплазма** (ядерный сок) – жидкий компонент ядра. Содержит воду и ряд растворенных и взвешенных в ней веществ.

Содержимое ядра отделено от цитоплазмы ядерной оболочкой (кариолеммой). В ней выделяют наружную и внутреннюю мембрану, разделенные перинуклеарным пространством. *Кариолемма пронизана ядерными порами.*

## Задания

**1. Изучите и зарисуйте** схему строения ядра (рисунок 9.1). Сопоставьте ее с электронограммой ядра. Обратите внимание на то, что гетерохроматин отличается от эухроматина более высокой электронооптической плотностью.

*Подпись под рисунком:* Схема тонкого строения ядра клетки. На рисунке должны быть обозначены все структуры, указанные на рисунке 9.1.

**2. Изучите и зарисуйте** схему строения комплекса ядерной поры (рисунок 9.2). Сопоставьте ее с электронограммой ядерной оболочки. Обратите внимание, что ядерные поры на электронограммах представлены одноконтурной осмиофильной мембраной.

*Подпись под рисунком:* Схема строения комплекса ядерной поры.

На рисунке должны быть обозначены все структуры, указанные на рисунке 9.2.

**3. На основании** материалов лекции и учебника приведите в таблице 9.1 обобщенные характеристики функционального значения структурных элементов ядра.

**4. Отметьте** в таблице 9.2 особенности эухроматина и гетерохроматина.



Таблица 9.1. – Характеристики функционального значения структурных элементов ядра

Структурные элементы	Функциональное значение
Кариолема	
Наружная мембрана	
Внутренняя мембрана с ламиной	
Кариоплазма	
Ядрышко	

Таблица 9.2. – Обобщенная характеристика свойств эухроматина и гетерохроматина

Вид хроматина	Степень конденсации сегментов хромосом	Окрашиваемость основными красителями	Доступность для наблюдения в световом микроскопе

### Контрольные вопросы

1. В какой момент клеточного цикла наблюдается максимальная конденсация хроматина, какие структуры образуются из него в этот период?
2. Какие структуры участвуют в образовании ядрышка?
3. В какой стадии жизненного цикла клеток ядрышко исчезает, а затем формируется вновь?
4. Каково функциональное значение ядрышка?
5. На каких хромосомах происходит транскрипция рРНК?
6. Каким образом образуются рибосомы?
7. Какие структуры получили название телец Бора.
8. Назовите уровни спирализации наследственного материала.
9. Дайте характеристику нуклеосомам, хроматиновым фибриллам, петельным доменам, конденсированным участкам хромосомы.

### Темы для написания рефератов

1. Эндорепродукция и полиплоидия.
2. Основные белки хроматина – гистоны. Функциональные свойства гистонов.
3. Общий состав ядерного матрикса.
4. Уровни структурной организации хроматина.
5. Негистоновые белки, функциональные свойства.

## Лабораторная работа № 10–11

### МЕХАНИЗМ КЛЕТОЧНОГО ДЕЛЕНИЯ

#### Цели занятия

Усвоить закономерности клеточного цикла.

Изучить особенности амитоза.

Изучить основные стадии мейоза.

Научиться определять основные фазы митоза: профазу, метафазу, анафазу, телофазу.

Приобрести умения воспроизводить схему клеточного цикла и функционально характеризовать его по периодам.

#### Вопросы и задания для самоподготовки

1. Назовите и охарактеризуйте стадии клеточного цикла.
2. Назовите и охарактеризуйте фазы митоза.
3. Назовите и охарактеризуйте фазы интерфазы.
4. Назовите и охарактеризуйте фазы мейоза.
5. В чем заключаются отличия митоза от амитоза?
6. В чем заключаются отличия митоза от мейоза?
7. Охарактеризуйте основные фазы I деления мейоза.
8. Охарактеризуйте основные фазы II деления мейоза.

**Материалы и оборудование:** схемы митоза и мейоза. Схема строения веретена деления и синаптонемного комплекса. Постоянные микропрепараты – давленые препараты корешков лука, амитоз в клетках мочевого пузыря. Микроскоп.

**Клеточный цикл** представляет собой все превращения клетки от одного деления до другого или от деления до ее смерти. Клеточный цикл (рисунок 10.1) состоит из митотического деления (митоза или кариокинеза, непрямого деления) и интерфазы – промежутка между делениями. В интерфазе выделяют три периода, связанные с подготовкой клетки к новому делению.

G – пресинтетический или постмитотический (G1), синтетический (S), постсинтетический или премитотический (G2). Если в G1-периоде клетка не достигает точки рестрикции (точка R), она вступает в период репродукционного покоя (G0). Митоз (M) следует за интерфазой и завершает клеточный цикл. Он состоит из деления ядра (кариокинез) и деления цитоплазмы (цитотомия). В митозе выделяют следующие фазы: профазу, прометафазу, метафазу, анафазу, телофазу. Каждая фаза характеризуется определенной фигурой хромосом (рисунок 10.2).

В клеточном цикле различают сравнительно короткую фазу M (митоз) и более длительный период – интерфазу. Фаза M состоит из профазы, прометафазы, метафазы, анафазы и телофазы; интерфаза складывается из фаз G1, S и G2. Клетки, выходящие из цикла, более не делятся и вступают в дифференцировку.

После фазы G2 начинается M-фаза (митоз) клеточного цикла. Она состоит из пяти стадий деления ядра (кариокинез) и деления цитоплазмы (цитокинез). M-фаза заканчивается к началу фазы G1 следующего цикла.

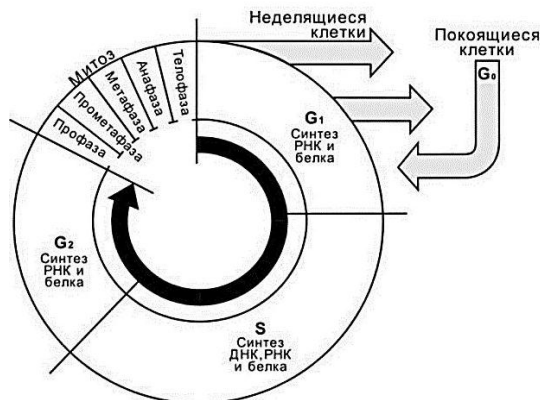


Рисунок 10.1. – Стадии клеточного цикла

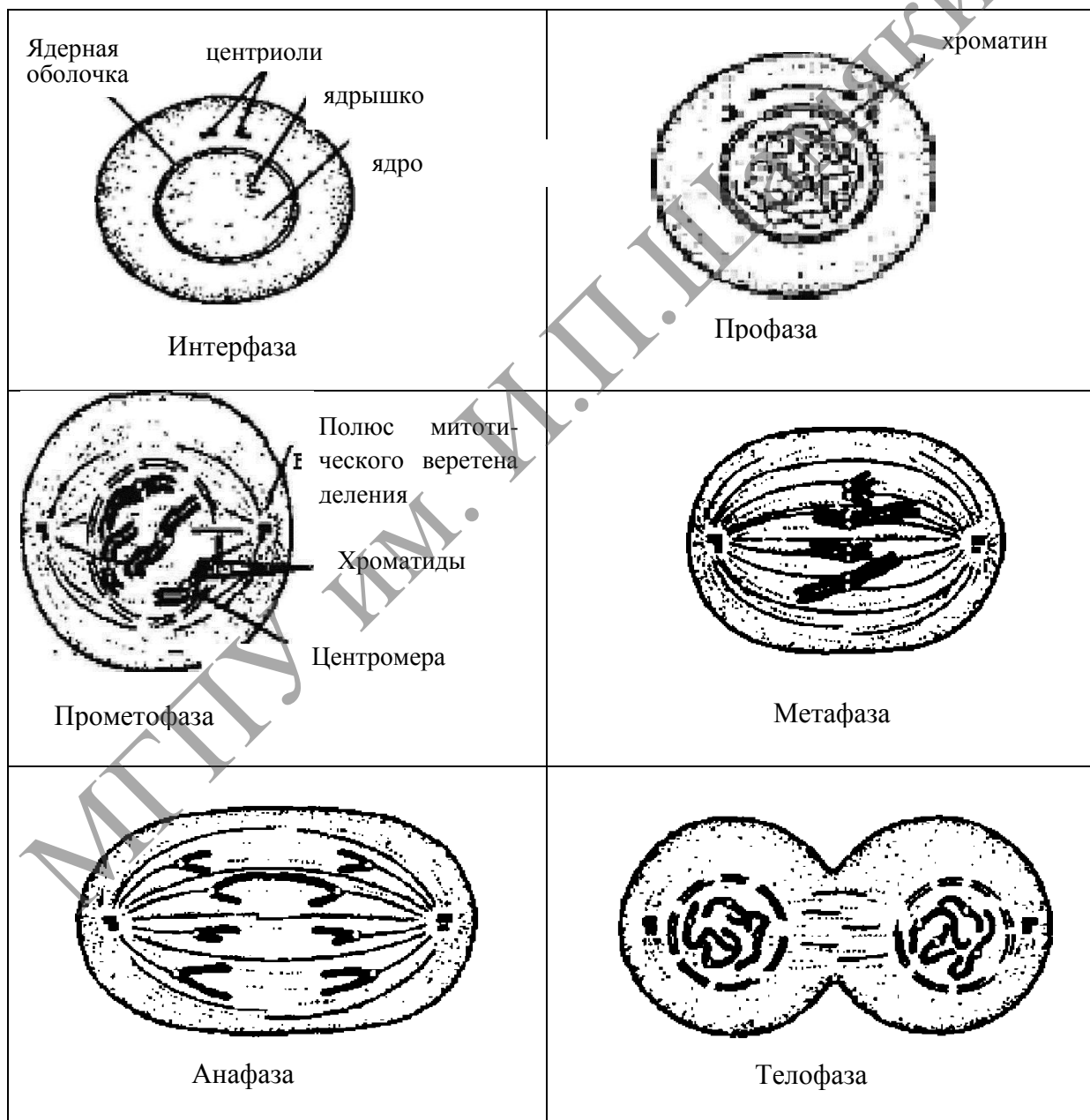


Рисунок 10.2. – М-фаза клеточного цикла

## ИЗУЧЕНИЕ КЛЕТОЧНОГО И МИТОТИЧЕСКОГО ЦИКЛОВ

Деление всех эукариотических клеток связано с конденсацией реплицированных хромосом, которые приобретают вид плотных нитчатых структур. Перенос хромосом в дочерние клетки осуществляется при помощи специальной структуры – веретена деления, а разделение клеточного тела (цитотомия) – за счет актомиозиновых комплексов, вызывающих образование перетяжки. Такой способ деления – **митоз** (от греч. «mitos» – нить) генетически детерминирован и протекает достаточно быстро. Его условно подразделяют на несколько фаз, точные границы между которыми установить достаточно сложно, поскольку это непрерывный процесс и фазы его сменяются постепенно. Тем не менее, в зависимости от морфологии различных клеточных компонентов в митозе можно выделить пять фаз (рисунок 10.2).

В промежутке между двумя митотическими делениями клетка находится в интерфазе, во время которой осуществляется реализация ее наследственной информации. В зависимости от интенсивности синтеза ДНК в интерфазе выделяют три периода (рисунок 10.1).

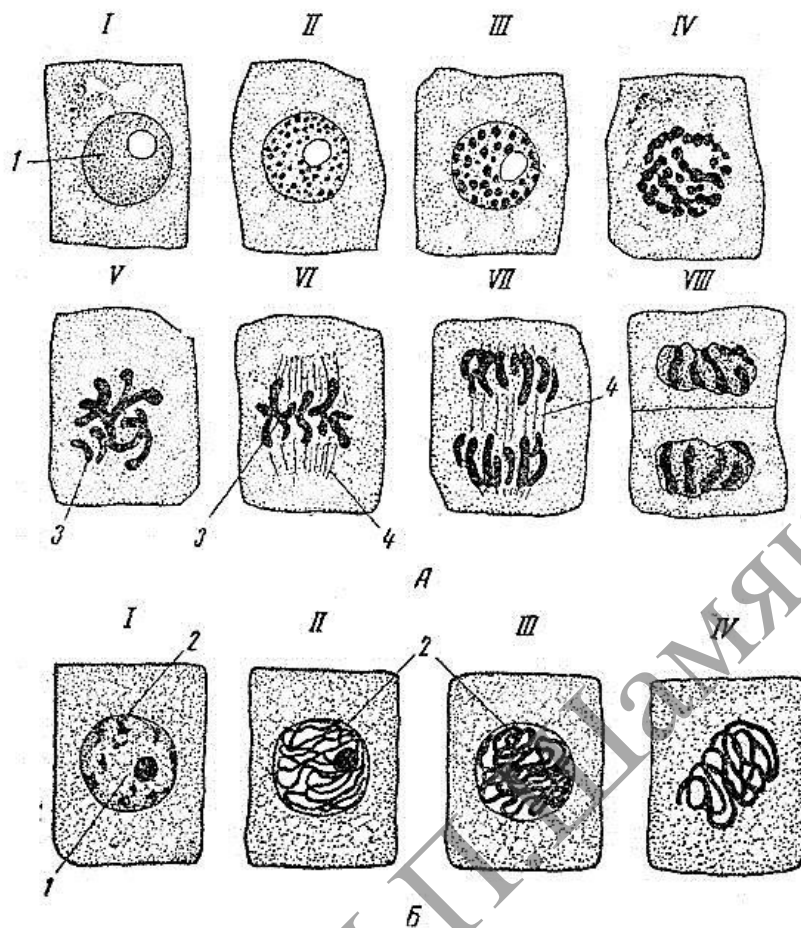
### Задания

**1. Изучите** схемы клеточного цикла и митоза, запишите в таблицу характеристики периодов жизненного цикла клетки (см. таблицу 10.1).

Таблица 10.1. – Характеристики периодов жизненного цикла клетки и фаз митоза

Фаза	Признаки этапа
Интерфаза	
G <sub>1</sub>	
G <sub>2</sub>	
G <sub>0</sub>	
Митоз	
Профаза	
Метафаза	
Анафаза	
Телофаза	

**2. Изучите** микроскопическое строение митоза эукариотической клетки. Для этого используют постоянный микропрепарат – давленный препарат корешков лука, подготовленный заранее и окрашенный ацетоорсеином. Рассмотрите микропрепарат под микроскопом с объективами 9× и 40×. При малом увеличении микроскопа найдите зону деления. Ее образуют продольные ряды клеток кубической или призматической формы. Затем этот участок препарата рассмотрите под микроскопом с объективом 40×. Найдите клетки в состоянии интерфазы и различных фаз митоза.



А – фиксация по методу Макарова: I – неделящаяся клетка; II–IV – последовательные этапы профазы; V, VI – метафаза; VII – анафаза; VIII – телофаза. Б – фиксация смесью Сан-Феличе.

I–IV – последовательные этапы профазы (увеличение – ок. 10, об. 40):

1 – ядро с ядрышком; 2 – хроматин; 3 – хромосомы; 4 – веретено деления

**Рисунок 10.3. – Митоз. Клетки корешка лука**

**Интерфаза.** Неделяющаяся клетка, отличается наличием округлого ядра с четкими границами и с одним или двумя ядрышками.

**Профаза.** Ядро клетки увеличивается в размерах. Оно не содержит ядрышки, в нем появляются окрашенные нити – хромосомы в виде плотного или рыхлого клубка (стадия рыхлого или плотного клубка). Ядерная оболочка исчезает в конце профазы.

**Метафаза.** Максимальный уровень конденсации хромосом, которые в виде сильно изогнутых палочек выстраиваются в области экватора митотического веретена деления и образуют экваториальную (метафазную) пластинку (вид сбоку) или материнскую звезду (вид сверху). Микротрубочки веретена деления не окрашены и выглядят как нитевидные структуры, ориентированные между полюсами. Обратите внимание, что центриоли у растительных клеток отсутствуют. Они принимают участие в образовании веретена деления только у эукариотов животного происхождения.

**Анафаза.** Расщепление хромосом на сестринские хроматиды и перемещение дочерних хроматид вдоль микротрубочек веретена деления к противоположным полюсам клетки. Анафаза завершается скоплением на полюсах клетки двух идентичных наборов хромосом, которые образуют картины звезд (стадия дочерних звезд). В анафазе очень хорошо видно ахроматиновое веретено деления.

**Телофаза.** Образование посередине веретена деления зернистой полоски – **фрагментопласта**, являющегося начальной стадией образования перегородки между дочерними клетками. У растительных клеток он формируется от центра наружу. В его образовании принимают участие микротрубочки и актиновые микрофламенты. Деление животных клеток происходит в результате образования перетяжки (перешнуровки) материнской клетки надвое, что обеспечивается втягиванием плазмолеммы внутрь цитоплазмы за счет актомиозиновых комплексов. Хромосомы в клетках постепенно исчезают. Вокруг ядра образуется ядерная оболочка. В ядре появляются ядрышки.

**3. Зарисуйте** клетки в интерфазе и на различных фазах митоза.

*Подпись под рисунком:* Митоз в клетках корешка лука. Давленный препарат. Окраска: ацетоорсеин  $\times 600$ . На рисунке должны быть указаны интерфаза, профаза, метафаза, анафаза и телофаза; ядро, ядрышки, ядерная оболочка, хромосомы, веретено деления.

## ИЗУЧЕНИЕ МОРФОЛОГИИ КЛЕТОК, ДЕЛЯЩИХСЯ АМИТОЗОМ

**Амитоз** (от греч. «а» – без и «mitos» – нить) – процесс, противоположный митозу; синоним – прямое деление клетки. Амитоз является одним из способов деления клетки (ядра), который осуществляется путем прямого перешнуровывания ядра с последующей плазмотомией или без нее. В отличие от митоза амитоз протекает без видимой перестройки ядра. При этом не образуются хромосомы и веретено деления, а также отсутствует закономерное распределение хромосом между дочерними клетками. Формы амитоза могут быть различными (равномерная перетяжка ядра надвое, образование ядерной перегородки, фрагментация, почкование и др.). Амитоз не связан с прекращением функционирования делящейся клетки. По некоторым данным, амитозу предшествует синтез ДНК. Амитоз чаще встречается в высокодифференцированных тканях. Многие авторы считают амитоз внутриклеточной регулятивной реакцией, благодаря которой устанавливаются определенные ядерно-цитоплазменные отношения. Будучи одним из важных проявлений жизнедеятельности клетки в интерфазный период, амитоз поддерживает и регулирует рабочую производительность ткани, нередко приводя к возникновению полиплоидных клеток.

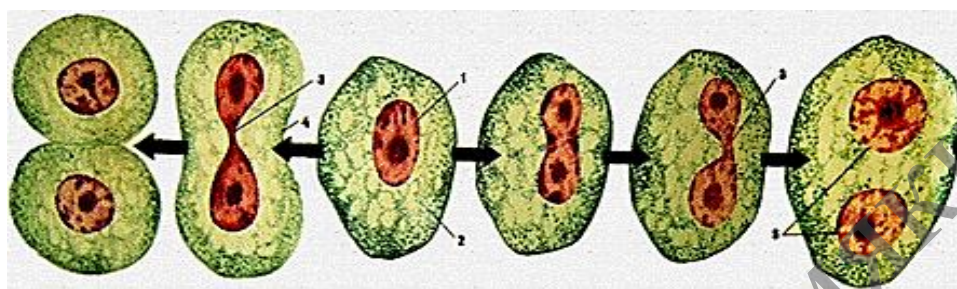
### Задания

**1. Изучите** микроскопическое строение амитоза. Для этого используют постоянный микропрепарат – гистологический срез стенки мочевого пузыря, окрашенный гематоксилин-эозином. Рассмотрите препарат под микроскопом с объективами 9х и 40х. При слабом увеличении найдите внутреннюю оболочку и выстилающий ее эпителиальный слой в виде толстого клеточного тяжа. Рассмотрите препарат при сильном увеличении. В нем встречаются клетки,

имеющие вытянутую форму. Они могут быть одноядерными – с круглым ядром, в котором мало хроматина, с началом перешнуровки ядра (гантелеобразная форма ядра), а также двуядерными (с разошедшими и неразошедшими ядрами).

**2. Зарисуйте** 3–4 клетки, находящиеся на различных стадиях амитоза.

*Подпись под рисунком:* Амитоз в эпителиальных клетках мочевого пузыря. Постоянный микропрепарат. Окраска: гематоксилин-эозин  $\times 600$ . На рисунке должны быть обозначены одно- и двуядерные клетки с различными стадиями перешнуровки ядра.



1 – ядро; 2 – цитоплазма; 3 – перешнуровка ядра; 4 – цитотомия; 5 – двуядерная клетка

**Рисунок 10.4.** – Амитотическое деление животной клетки

## ИЗУЧЕНИЕ МЕЙОТИЧЕСКОГО ДЕЛЕНИЯ

**Мейоз** – процесс деления мужских и женских половых клеток, обеспечивающий уменьшение в зрелых гаметах (сперматозоидах и ооцитах) числа хромосом вдвое. Мейоз протекает в течение двух циклов клеточного деления. Первое деление мейоза называют редукционным, а второе – эквакционным. В результате этих делений образуются зрелые гаметы с гаплоидным содержанием гамет.

### Задание

По материалам лекции и учебника сопоставьте процессы, протекающие во время митоза и мейоза, и заполните таблицу 10.2.

Таблица 10.2. – Сравнительная характеристика митоза и мейоза

Признак	Митоз	Мейоз
Биологическое значение		
Характерен для каких клеток		
Количество делений ядра		
Количество хромосом в образовавшихся клетках		
Количество ДНК в образовавшихся клетках		
Наличие конъюгации хромосом		
Наличие кроссинговера		

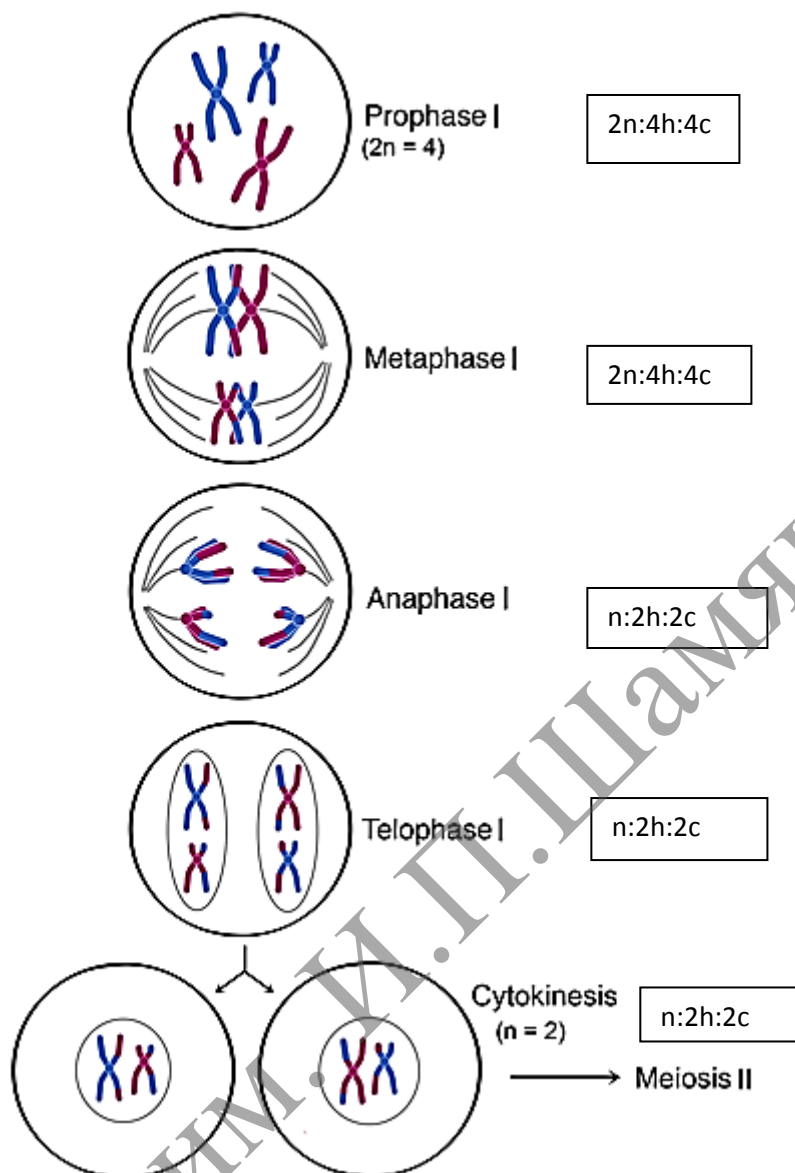


Рисунок 10.5 (1). – Схема мейоза

**Мейоз** – разновидность митоза, в результате которого из диплоидных ( $2n$ ) соматических клеток половых желез образуются гаплоидные гаметы ( $1n$ ). При оплодотворении ядра гаметы сливаются, и восстанавливается диплоидный набор хромосом. Таким образом, мейоз обеспечивает сохранение постоянного для каждого вида набора хромосом и количества ДНК.

Мейоз представляет собой непрерывный процесс, состоящий из двух последовательных делений, называемых мейозом I и мейозом II. В каждом делении различают профазу, метафазу, анафазу и телофазу. В результате мейоза I число хромосом уменьшается вдвое (редукционное деление): при мейозе II гаплоидность клеток сохраняется (эквационное деление).

В профазе мейоза I происходит постепенная спирализация хроматина с образованием хромосом. Гомологичные хромосомы сближаются, образуя общую структуру, состоящую из двух хромосом (бивалент) и четырех хроматид (тетрада). Соприкосновение двух гомологичных хромосом по всей длине называется



конъюгацией. Затем между гомологичными хромосомами появляются силы отталкивания и хромосомы сначала разделяются в области центромер, оставаясь соединенными в области плеч, и образуют перекрытия (хиазмы). Расхождение хроматид постепенно увеличивается, и перекрытия смещаются к их концам. В процессе конъюгации между некоторыми хроматидами гомологичных хромосом может происходить обмен участками – кроссинговер, приводящий к рекомбинации генетического материала. К концу профазы растворяются ядерная оболочка и ядрышки, формируется ахроматиновое веретено деления.

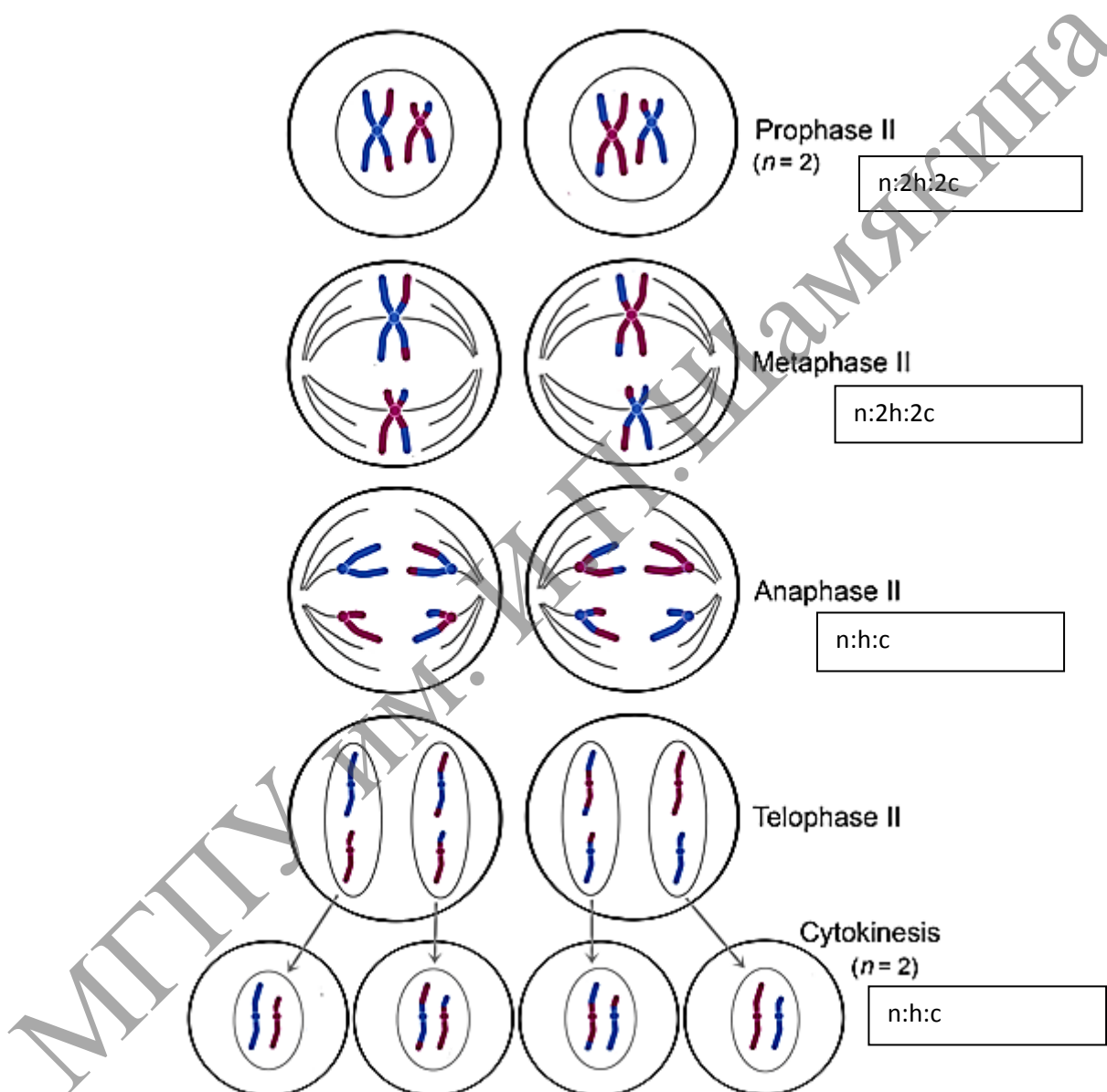


Рисунок 10.5 (2). – Схема мейоза

В метафазе мейоза I биваленты хромосом располагаются в экваториальной плоскости клетки. В этот момент спирализация их достигает максимума.

В анафазе мейоза I гомологичные хромосомы, состоящие из двух хроматид, окончательно отходят друг от друга и расходятся к полюсам клетки. Следовательно, из каждой пары гомологичных хромосом в дочернюю клетку попадает только одна – число хромосом уменьшается вдвое (происходит редукция).

В телофазе происходит формирование ядер и разделение цитоплазмы – образуются две дочерние клетки. Дочерние клетки содержат гаплоидный набор хромосом, каждая хромосома – две хроматиды.

Интеркинез – короткий промежуток между первым и вторым мейотическими делениями. В это время не происходит репликация ДНК, и две дочерние клетки быстро вступают в мейоз II, протекающий по типу митоза.

В профазе мейоза II происходят те же процессы, что и в профазе митоза. В метафазе хромосомы располагаются в экваториальной плоскости. Изменений содержания генетического материала не происходит.

В анафазе мейоза II хроматиды каждой хромосомы отходят к противоположным полюсам клетки.

В телофазе образуются 4 гаплоидные клетки.

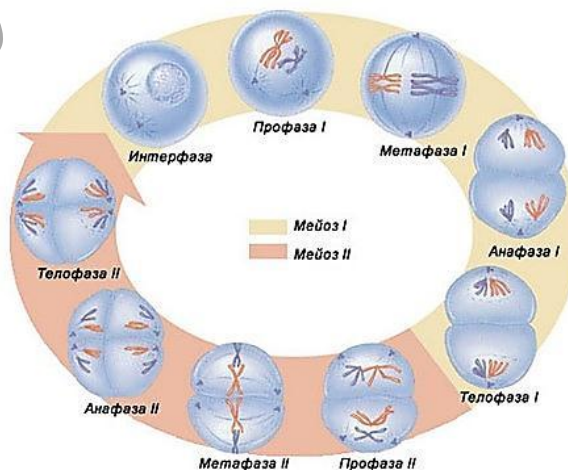
Таким образом, в результате мейоза из одной диплоидной материнской клетки образуются 4 клетки с гаплоидным набором хромосом. Кроме того, в профазе мейоза I происходит рекомбинация генетического материала (кроссинговер), а в анафазе I и II – случайное отхождение хромосом и хроматид к одному или другому полюсу. Эти процессы являются причиной комбинативной изменчивости.

### Сперматогенез

1. Стадия гонциотов (первичных половых клеток)	Протекает в зародыше до формирования гонад, т.е. до определения направления развития гонциотов.
2. Пресперматогенез	Протекает внутри гонад до полового созревания.
3. Собственно сперматогенез	С наступлением репродуктивного возраста периодически часть изолированных сперматогоний вступает на путь необратимой дифференцировки, заканчивающейся образованием сперматозоидов.

3 А. Сперматогонии – митоз (между отдельными сперматогониями образуются мостики и они объединяются в группы)

↓  
сперматоциты – мейоз



Сперматиды → морфологическое созревание

## Сперматозоиды

1. Митотические деления сперматогоний	2 недели
2. Мейотическое деление сперматоцитов	30 дней (главным образом, за счёт профазы мейоза)
3. Морфологическое созревание сперматид – период формирования, или спермиогенез.	30 дней
4. Внеэпителиальное созревание сперматозоидов	1–3 недели

## Овогенез

Стадия <u>гоноцитов</u> (первичных половых клеток)	Протекает в зародыше до формирования гонад, (гоноциты) впервые появляются в стенке желточного мешка. Отсюда они мигрируют по кровеносным сосудам и внедряются в утолщения эпителия (половые шнуры) на поверхности первичной почки.
--	--

↓  
Проогонии (развиваются овогенезом) происходят ещё в эмбриональный период, причём у всех половых клеток сразу.

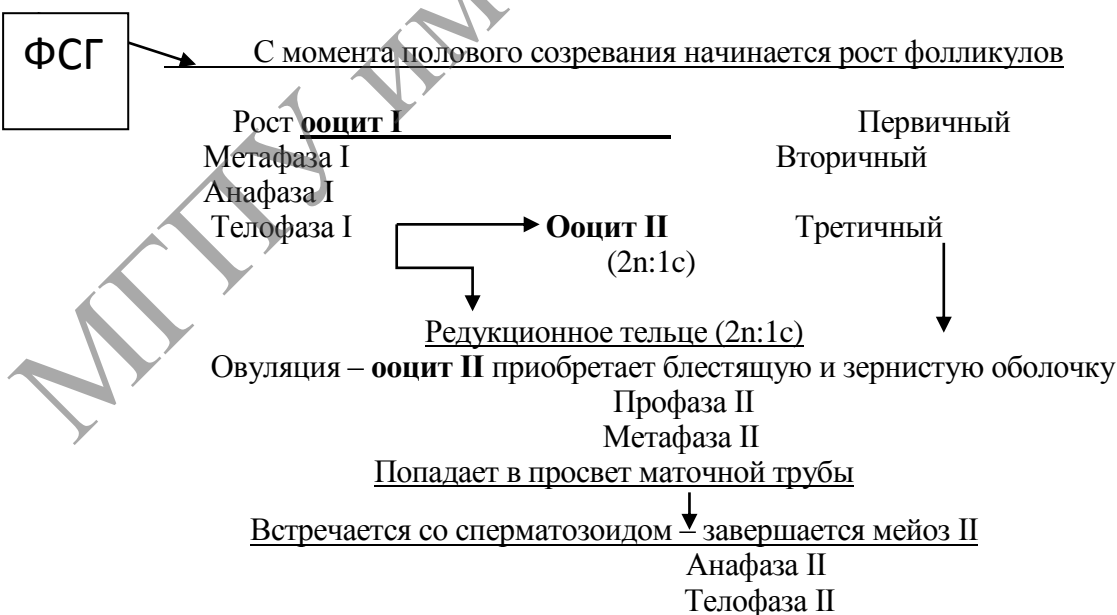
	а) Начальный этап овогенеза (на 3–4 месяце развития) – митотические деления клеток в половых шнурах при этом делящиеся клетки называются <u>оогониями</u> . (2n:2c)
--	---

↓  
 ещё во внутриутробный период и некоторое время после рождения) вступают в профазу мейоза (период малого роста).

↓  
 С этого момента они называются ооцитами I (первого порядка).

Профаза доходит до стадии диплотены и на этом на длительный срок останавливается.

↓  
ооцит I (4n:2c) находится в примордиальном фолликуле (хромосомы удвоены, попарно конъюгированы и образуют хиазмы)



После оплодотворения образуется яйцеклетка и начинает формироваться женский пронуклеус (1n:1c)	Образуется 3-и редукционных тельца либо 2-а, если первое не поделится (1n:1c)
--	---

### **Контрольные вопросы**

1. Как называется структура, обеспечивающая расхождение реплицированных хромосом; каковы особенности ее строения?
2. Какие хромосомы называют диада; что такое бивалента, тетрада?
3. Какие хроматиды называют сестринскими? Когда они появляются?
4. В чем проявляется сходство и различие оогенеза и сперматогенеза?
5. В чем состоит биологическое значение конъюгации и кроссинговера хромосом во время мейоза?
6. Как построен синаптонемный комплекс, и в чем заключается его функциональное значение?
7. В чем заключаются особенности цитотомии у эукариотов животного и растительного происхождения?

### **Темы для написания рефератов**

1. Митоз растительной клетки.
2. Деление бактериальных клеток.
3. Регуляция клеточного цикла. Фактор стимуляции митозов. Циклины.
4. Регуляция клеточного деления у млекопитающих. Контрольные точки клеточного цикла
5. Особенности профазы I мейотического деления.

## Лабораторная работа № 12

### ДИФФЕРЕНЦИАЦИЯ И ПАТОЛОГИЯ КЛЕТОК

#### Цели занятия

- Научиться различать понятия «дифференциация» и «детерминация».
- Изучить строение сперматозоида, яйцеклетки, начальные стадии эмбриогенеза.
- Приобрести знания о диффероне, уметь привести примеры.
- Усвоить разницу между некрозом и апоптозом.

#### Вопросы и задания для самоподготовки

1. Дайте определение дифференциации и детерминации, с чем связаны эти процессы и когда они происходят.
2. Охарактеризуйте особенности апоптоза.
3. Что такое дифферон, приведите примеры.
4. Расскажите о строении сперматозоида, используя гистологические препараты.
5. Охарактеризуйте строение яйцеклетки.
6. Охарактеризуйте этапы развития зародыша.
7. Опишите строение зародышевых листков и их производных.

**Материалы и оборудование:** Схема «Формирование сперматозоида и его строение». Препарат – строение ооцита. Окраска гематоксилин-эозином. Препарат – зародышевый диск курицы на стадии образования осевых зачатков. Поперечный срез. Окраска гематоксилином. Микроскоп.

**Дифференциация** – это стойкое структурно-функциональное преобразование клеток в различные специализированные клетки. Дифференцировка клеток биохимически связана с синтезом специфических белков, а цитологически – с образованием специальных органелл и включений. При дифференцировке клеток происходит избирательная активация генов. Важным показателем клеточной дифференцировки является сдвиг ядерно-цитоплазменного отношения в сторону преобладания размеров цитоплазмы над размером ядра. Дифференцировка происходит на всех этапах онтогенеза. Особенно отчетливо выражены процессы дифференциации клеток на этапе развития тканей из материала эмбриональных зачатков. Специализация клеток обусловлена их детерминацией.

**Детерминация** – это процесс определения пути, направления, программы развития материала эмбриональных зачатков с образованием специализированных тканей. Детерминация может быть оотипической (программирующей развитие из яйцеклетки и зиготы организма в целом), зачатковой (программирующей развитие органов или систем, возникающих из эмбриональных зачатков), тканевой (программирующей развитие данной специализированной ткани) и клеточной (программирующей дифференцировку конкретных клеток). Различают детерминацию: 1) лабильную, неустойчивую, обратимую и 2) стабильную,

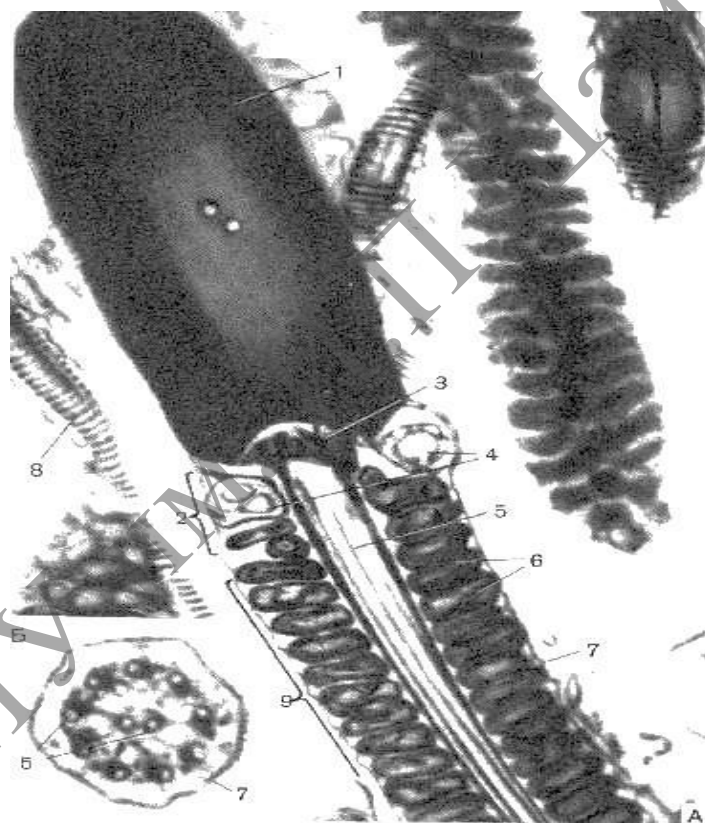
устойчивую и необратимую. При детерминации тканевых клеток происходит стойкое закрепление их свойств, вследствие чего ткани теряют способность к взаимному превращению (метаплазии). Механизм детерминации связан со стойкими изменениями процессов репрессии (блокирования) и экспрессии (деблокирования) различных генов.

**Клеточная гибель** – широко распространенное явление как в эмбриогенезе, так и в эмбриональном гистогенезе. Как правило, в развитии зародыша и тканей гибель клеток протекает по типу апоптоза. Примерами запрограммированной гибели являются гибель эпителиоцитов в межпальцевых промежутках, гибель клеток по краю срастающихся небных перегородок. Запрограммированная гибель клеток хвоста происходит при метаморфозе личинки лягушки. Это примеры морфогенетической гибели. В эмбриональном гистогенезе также наблюдается гибель клеток, например, при развитии нервной ткани, скелетной мышечной ткани и др. Это примеры гистогенетической гибели. В дефинитивном организме путем апоптоза погибают лимфоциты при их селекции в тимусе, клетки оболочек фолликулов яичников в процессе их отбора для овуляции и др.

**Понятие о диффероне.** По мере развития тканей из материала эмбриональных зачатков возникает клеточное сообщество, в котором выделяются клетки различной степени зрелости. Совокупность клеточных форм, составляющих линию дифференцировки, называют диффероном или гистогенетическим рядом. Дифферон составляют несколько групп клеток: 1) стволовые клетки, 2) клетки-предшественники, 3) зрелые дифференцированные клетки, 4) стареющие и отмирающие клетки. Стволовые клетки – исходные клетки гистогенетического ряда – это самоподдерживающаяся популяция клеток, способных дифференцироваться в различных направлениях. Обладая высокими пролиферативными потенциалами, сами они (тем не менее) делятся очень редко. Клетки-предшественники (полустволовые) составляют следующую часть гистогенетического ряда. Эти клетки претерпевают несколько циклов деления, пополняя клеточную совокупность новыми элементами, и часть из них затем начинают специфическую дифференцировку (под влиянием факторов микроокружения). Это популяция коммитированных клеток, способная дифференцироваться в определенном направлении. Зрелые функционирующие и стареющие клетки завершают гистогенетический ряд. Соотношение клеток различной степени зрелости в дифферонах зрелых тканей организма неодинаково и зависит от основных закономерных процессов физиологической регенерации, присущих конкретному виду ткани. Так, в обновляющихся тканях обнаруживаются все части клеточного дифферона – от стволовой до высокодифференцированной и гибнущей. В типе растущих тканей преобладают процессы роста. Одновременно в ткани присутствуют клетки средней и конечной частей дифферона. В гистогенезе митотическая активность клеток постепенно снижается до низкой или крайне низкой, наличие стволовых клеток подразумевается только в составе эмбриональных зачатков. Потомки стволовых клеток некоторое время существуют как пролиферативный пул ткани, но их популяция быстро расходуется в постнатальном онтогенезе. В стабильном типе тканей имеются лишь клетки высокодифференцированной и гибнущей частей дифферона, стволовые клетки обнаруживаются лишь в составе эмбриональных зачатков и полностью расходуются в эмбриогенезе.

### Задания

**1. Изучите и зарисуйте** в альбоме схему формирования сперматозоида и его строение (рисунок 11.2), сопоставьте с электронной микрофотографией (рисунок 11.1). Обратите внимание, что в головке видно лишь только ядро, занимающее практически весь её объём. Затемнение по периферии ядра, очевидно, обусловлено акросомой. В поле зрения также три части хвоста: короткая шейка, промежуточная часть и (на вставке) основная часть. В шейке – две центриоли: проксимальная, от которой начинается аксонема, и дистальная, имеющая кольцевую форму. В промежуточной части хвоста – митохондрии, расположенные по спирали. По всей длине хвоста идёт аксонема, образованная микротрубочками по известной нам формуле  $(9 \times 2) + 2$  (что ясно видно на поперечном срезе хвоста). Сперматозоид покрыт плазмолеммой, в области головки участвует в таксисе и в связывании с яйцеклеткой, а в области хвоста способен к возбуждению.



- 1 –ядро; 2 – шейка; 3 – центриоль проксимальная;  
4 – центриоль дистальная; 5 – аксонема;  
6 – митохондрии; 7 – плазмолемма;  
8 – основная часть; 9 – промежуточная часть

**Рисунок 11.1.** –Электронная микрофотография – сперматозоид  
летучей мыши

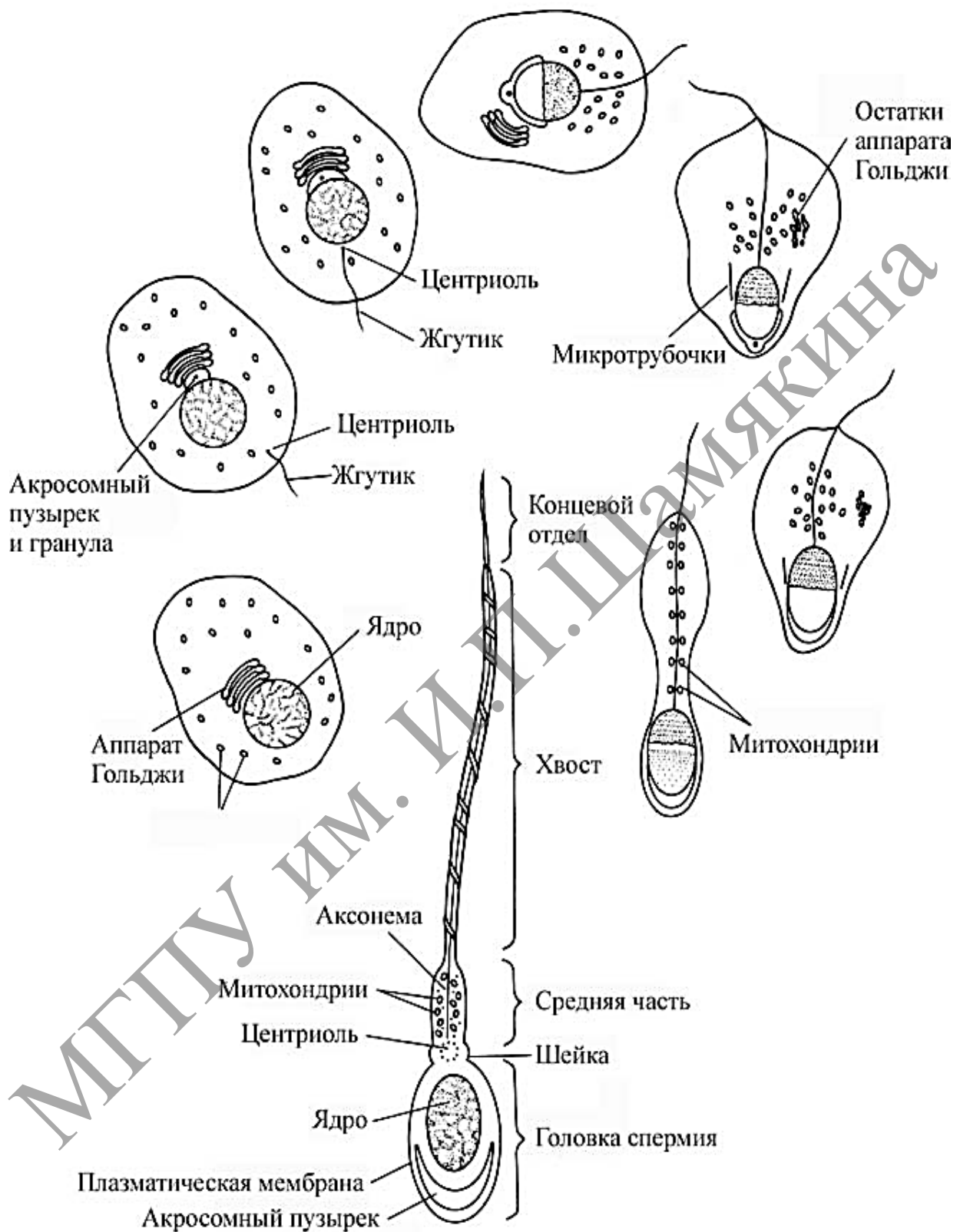
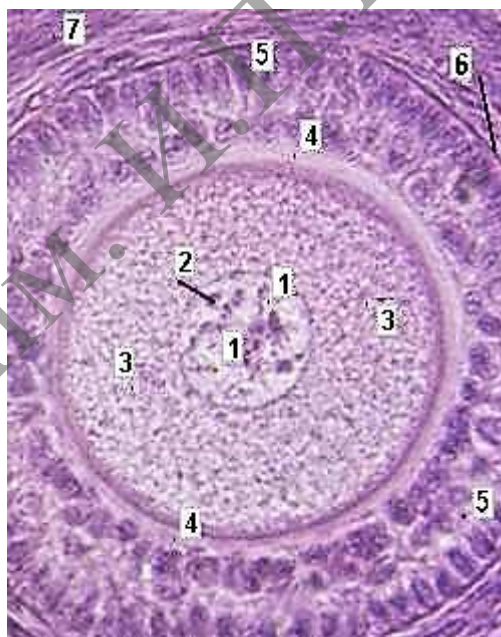

Рисунок 11.2. – Формирование сперматозоида и его строение (по Гилберту, 1993)



**2. Изучите и зарисуйте** в альбоме строение яйцеклетки (рисунок 11.3). Препарат – строение ооцита. Окраска гематоксилин-эозином. На препарате яйцеклетка имеет почти правильную округлую форму. В центре клетки – ядро, содержащее глыбки гетерохроматина и ядрышки. Цитоплазма равномерно заполнена относительно небольшим количеством желтка. В яйцеклетке (ооците) млекопитающих отсутствуют центриоли (клеточный центр). Поэтому деления становятся возможными только после оплодотворения, когда в клетку проникают центриоли сперматозоида. Вокруг ооцита находятся блестящая оболочка (*zona pellucida*) и зернистый слой из фолликулярных клеток. Блестящая оболочка образована гликозамингликанами и гликопротеинами, которые продуцируются фолликулярными клетками и самой яйцеклеткой. С наружной стороны зернистая оболочка ооцита ограничена базальной мембраной, за которой расположена соединительнотканная оболочка – тека. На последующих стадиях созревания ооцита слой фолликулярных клеток резко утолщается и разделяется полостью; так что непосредственно прилегающий к зрелому ооциту слой фолликулярных клеток (собственно зернистая оболочка) уже не лежит на базальной мембране, – соответственно, нет последней у ооцита (яйцеклетки) и после овуляции (выхода половой клетки из яичника). Также после овуляции ооцит (яйцеклетка) не имеет теку – остаются только блестящая и зернистая оболочки.



1 – ядро; 2 – ядрышки; 3 – цитоплазма;  
4 – блестящая оболочка; 5 – зернистый слой;  
6 – базальная мембрана; 7 – тека.

**Рисунок 11.3. – Препарат-строение ооцита.  
Окраска гематоксилин-эозином**

## ЭТАПЫ РАЗВИТИЯ ЗАРОДЫША

Последовательность событий, происходящих в ходе эмбрионального развития, в самом общем виде можно представить следующим образом (таблица 11.1).

Таблица 11.1. – Этапы развития зародыша

Название этапа	Название зародыша	Пояснение
<i>Оплодотворение</i>	<p>Сперма-тозоид      Яйце-клетка</p> <p style="text-align: center;">↓</p> <p style="text-align: center;"><b>ЗИГОТА</b></p>	<p>1. Зигота – клетка, получающаяся в результате оплодотворения яйцеклетки.</p> <p>2. В зиготе два ядра исходных клеток (пронуклеусы):</p> <ul style="list-style-type: none"> <li>– либо сливаются в единое ядро,</li> <li>– либо (у ряда животных и человека) переходят в митотическое состояние, не сливаясь друг с другом.</li> </ul>
<i>I. Дробление</i>	<p style="text-align: center;">↓</p> <p style="text-align: center;"><b>МОРУЛА</b></p> <p style="text-align: center;">↓</p> <p style="text-align: center;"><b>БЛАСТУЛА</b></p>	<p>1. При дроблении зигота делится на более мелкие клетки так, что объём зародыша не увеличивается.</p> <p>2. а) Вначале образуется морула – плотное скопление клеток.</p> <p>б) При дальнейшем дроблении между клетками появляется полость (бластоцель). Зародыш называется бластулой, а его стенка – бластодермой.</p>
<i>II. Гастрюляция</i>	<p style="text-align: center;">↓</p> <p style="text-align: center;"><b>ГАСТРУЛА</b></p>	<p>Клетки зародыша образуют три листка:</p> <ul style="list-style-type: none"> <li>• наружный – эктодерму, средний – мезодерму, внутренний – энтодерму.</li> </ul>
<i>III. Формирование комплекса осевых органов: нервной трубки, хорды и первичной кишки</i>	<p style="text-align: center;">↓</p> <p style="text-align: center;"><b>ЗАРОДЫШ С КОМПЛЕКСОМ ОСЕВЫХ ЗАЧАТКОВ</b></p>	<p>1. Из материала зародышевых листков образуются осевые зачатки:</p> <ul style="list-style-type: none"> <li>а) нервная трубка;</li> <li>б) хорда, в) первичная кишка;</li> </ul> <p>2. Из зародышевых листков выделяется мезенхима (источник развития ряда тканей).</p> <p>3. Тело зародыша обособляется от внезародышевых органов.</p>
<i>IV. Формирование зачатков тканей, органов и систем (начальный гисто- и органогенез)</i>	<p style="text-align: center;">↓</p> <p style="text-align: center;"><b>ПЛОД С ОСНОВНЫМИ СИСТЕМАМИ ОРГАНИЗМА</b></p>	<p>Из осевых зачатков и из мезенхимы формируются зачатки практически всех органов.</p>
<i>V. Дальнейшее развитие тканей органов и систем (дефинитивный гисто- и органогенез)</i>	<p style="text-align: center;">↓</p> <p style="text-align: center;"><b>ЗРЕЛЫЙ ПЛОД</b></p>	<p>Зачатки тканей и органов путём дальнейшей дифференцировки превращаются в полноценные ткани и органы.</p>
<b>Роды или вылупление из яйца</b>	<p style="text-align: center;">↓</p> <p style="text-align: center;"><b>НОВО-РОЖДЁННЫЙ</b></p>	-----

### Зародышевые листки и их производные

В результате гастрюляции образуется 3 зародышевых листка: **эктодерма**, **энтодерма** и **мезодерма**. Вначале состав каждого зародышевого листка однороден. Затем зародышевые листки, контактируя и взаимодействуя, обеспечивают такие взаимоотношения между различными клеточными группами, которые стимулируют их развитие в определенном направлении. Это так называемая *эмбриональная индукция* – важнейшее следствие взаимодействия между зародышевыми листками.

В ходе следующего за гастрюляцией *органогенеза* изменяются форма, структура, химический состав клеток, обособляются клеточные группы, представляющие собой зачатки будущих органов. Постепенно развивается определенная форма органов, устанавливаются пространственные и функциональные связи между ними. Процессы *морфогенеза* сопровождаются дифференциацией тканей и клеток, а также избирательным и неравномерным ростом отдельных органов и частей организма.

Органогенез начинается с *нейруляции*, она охватывает процессы от появления первых признаков формирования нервной пластинки до замыкания ее в нервную трубку. Параллельно формируются хорда и первичная кишка (кишечная трубка), а лежащая по бокам от хорды мезодерма расщепляется в кранио-каудальном направлении на сегментированные парные структуры – сомиты. Параллельно с процессами гастрюляции идет образование осевых органов (нервная трубка, хорда, вторичная кишка).

Эктодерма, мезодерма и энтодерма в ходе дальнейшего развития, продолжая взаимодействие друг с другом, участвуют в формировании определенных органов.

*Из эктодермы развиваются:* эпидермис кожи и его производные (волосы, ногти, перья, сальные, потовые и молочные железы), компоненты органов зрения (хрусталик и роговица), слуха, обоняния, эпителий ротовой полости, эмаль зубов. Важнейшими эктодермальными производными являются нервная трубка, нервный гребень и образующиеся из них все нервные клетки.

*Производными энтодермы являются:* эпителий желудка и эпителий кишечника, клетки печени, секреторные клетки поджелудочной железы, слюнных, кишечных и желудочных желез. Передний отдел эмбриональной кишки образует эпителий легких и воздухоносных путей, а также секреторные клетки передней и средней доли гипофиза, щитовидной и парашитовидной желез.

*Из мезодермы формируются:* скелет, скелетная мускулатура, соединительнотканная основа кожи (дерма), органы выделительной и половой систем, сердечно-сосудистая система, лимфатическая система, плевра, брюшина и перикард.

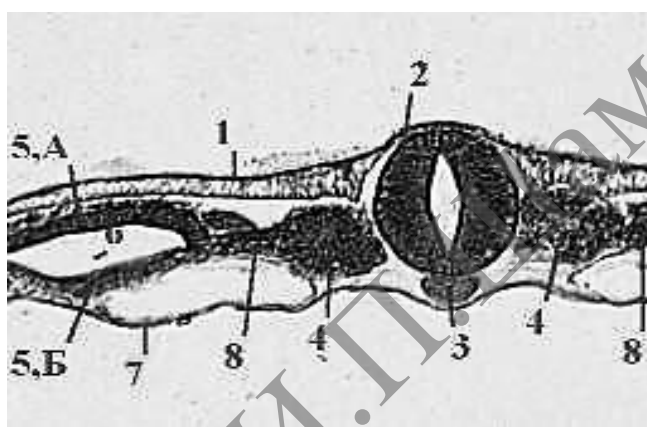
Из *мезенхимы*, имеющей смешанное происхождение за счет клеток трех зародышевых листков, развиваются все виды соединительной ткани, гладкая мускулатура, кровь и лимфа. Мезенхима – это часть среднего зародышевого листка, представляющая рыхлый комплекс разрозненных амебоподобных клеток. Мезодерма и мезенхима отличаются друг от друга по своему происхождению.

Зачаток конкретного органа формируется первоначально из определенного зародышевого листка, но затем орган усложняется, и в итоге в его образовании принимают участие два или три зародышевых листка.

### Задание

**1. Изучите и зарисуйте** в альбом зародышевые листки и их производные с помощью микропрепарата «Зародышевый диск курицы на стадии образования осевых зачатков. Поперечный срез. Окраска гематоксилином» (рисунок 11.5).

На этой стадии уже обнаруживаются многие из вышеперечисленных зачатков. Эктодерма и её производная – нервная трубка: состоят из высоких цилиндрических клеток, расположенных в один слой. Под нервной трубкой – плотный тяж клеток, образующий хорду. Сомиты уже образованы, но ещё не разделены на дерматомы, миотомы и склеротомы. Также видны нефрогонотомы, или сегментные ножки. Хорошо развит спланхнотом, расщеплённый на париетальный и висцеральный листки, между которыми находится целомическая полость. Энтодерма представляет собой тонкую полоску из одного слоя плоских клеток.



1 – эктодерма; 2 – нервная трубка; 3 – хорда; 4 – сомиты; 5 А – париентеральный листок спланхнотомы; 5Б – висцеральный листок спланхнотомы; 6 – целомическая полость; 7 – энтодерма; 8 – сегментные ножки

**Рисунок 11.5. – Препарат – зародышевый диск курицы на стадии образования осевых зачатков. Поперечный срез. Окраска гематоксилином**

### Темы для написания рефератов

1. Гибель клеток: некроз и апоптоз.
2. Дифференцировка клеток. Факторы и регуляция дифференцировки.
3. Стволовая клетка и дифферон.
4. Опухолевая трансформация клеток.
5. История открытия, изучения и применения стволовых клеток.
6. Основные биологические свойства стволовых клеток.
7. Трансплантация стволовых клеток в лечебных целях.

## Лабораторная работа № 13

### ЭПИТЕЛИАЛЬНЫЕ ТКАНИ

#### Цели занятия

Изучить морфологические и функциональные особенности эпителиальных тканей.

Научиться определять эпителиальную ткань на микроскопическом уровне.

Научиться идентифицировать различные виды покровного и железистого эпителия.

Приобрести умения характеризовать основные морфофункциональные и гистогенетические особенности эпителиальных тканей.

Овладеть навыками определять тип экзокринных желез по их строению и характеру выделяемого секрета.

Научиться объяснять механизм секреторного процесса в железистых эпителиальных клетках.

#### Вопросы и задания для самоподготовки

1. Определение понятия «ткань», «тканевые элементы». Классификация тканей.
2. Общая характеристика эпителиальных тканей.
3. Ультраструктура эпителиоцитов.
4. Типы межклеточных соединений.
5. Морфологическая классификация эпителиев.
6. Генетическая классификация эпителиев.
7. Эпителии эпидермального типа.
8. Эпителии энтеродермального типа.
9. Эпителии целонефродермального типа.
10. Переходный эпителий.
11. Эпителии эндимиоглиального типа.
12. Эпителии ангиодермального типа.
13. Регенерация эпителиев.
14. Железы. Источники развития. Классификация. Железа как орган.
15. Ультраструктура железистой клетки. Типы секреции.
16. Эндокринные железы.
17. Экзокринные железы.

**Оборудование и материалы:** постоянные микропрепараты, микроскопы.

Эпителиальные ткани покрывают поверхности тела, слизистых и серозных оболочек внутренних органов, а также формируют железы – органы или образования, выделяющие специфические вещества (т. н. секреты) в кровь, в полость какого-либо органа или на поверхность тела. В связи с этим, эпителии подразделяют на два типа: покровные и железистые. Эпителии классифицируют также по происхождению, поскольку они развиваются из разных тканевых зачатков (таблица 13.1).

Таблица 13.1. – Классификация эпителиальных тканей по происхождению

Источник	Тип эпителия	Примеры
1. Эктодерма	Эпидермальный	Эпителий кожи, производные кожи – сальные и потовые железы; слюнные железы.
2. Энтодерма	Энтеродермальный	Эпителий желудка, тонкой и почти всей толстой кишки; паренхима печени и поджелудочной железы.
3. Мезодерма	Целонефродермальный	Эпителий серозных оболочек, эпителий канальцев почек.
4. Нервная трубка	Эпендимоглиальный	Эпителий полостей мозга.
5. Мезенхима	Ангиодермальный	Эндотелий сосудов.

Все эпителии (покровные и железистые) объединяются следующими общими признаками (таблица 13.2).

Таблица 13.2. – Признаки эпителиальных тканей

1. Пласт клеток	Эпителии – это пласты клеток (эпителиоцитов), т. е. в них клетки вплотную прилегают друг к другу (практически без межклеточного вещества) и тесно связаны между собой с помощью различных видов контактов. Среди данных контактов – десмосомы, интердигитации, нексусы, плотные соединения (замыкательные пластинки).
2. Базальная мембрана	От подлежащей ткани (каковой обычно является рыхлая волокнистая соединительная ткань) эпителий отделен базальной мембраной (БМ) (0,01–1,0 мкм), обычно не различимой в световом микроскопе. БМ состоит из фибриллярных структур и аморфного матрикса, представленного протеогликанами и гликопротеинами. От степени их полимерности зависит проницаемость БМ для веществ.
3. Полярность	Эпителии обладают полярностью: в пласте, а также в отдельных клетках можно различить базальные и апикальные (верхушечные) отделы, которые имеют разное строение.
4. Отсутствие сосудов	Эпителии не содержат кровеносных сосудов. Их питание осуществляется диффузно – либо через БМ со стороны подлежащей соединительной ткани, либо через апикальные отделы клеток со стороны омывающей жидкости (крови, лимфы и т. д.).
5. Кератин	Промежуточные нити цитоскелета представлены белком кератином (исключение составляют эпендима и эндотелий).
6. Регенерация	Эпителиям присуща высокая способность к регенерации.

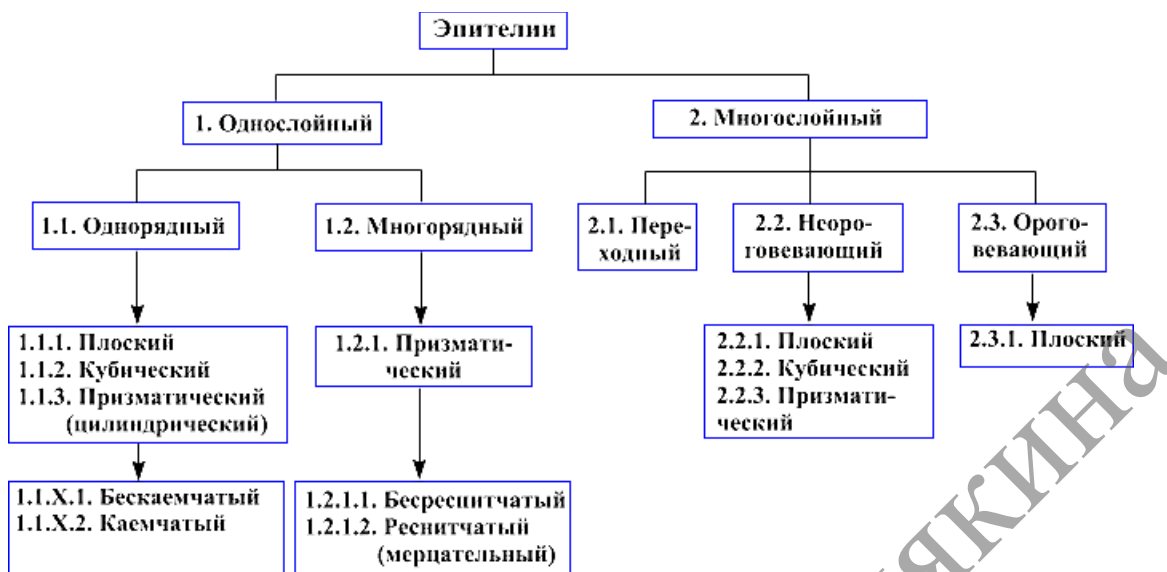



Рисунок 13.1. – Схема классификации покровных эпителиев

### Однослойный плоский эпителий

#### Задание

Изучите, зарисуйте тотальный препарат, подпишите рисунок – мезотелий брюшины (рисунок 13.1). На препарате хорошо выявляются границы мезотелиальных клеток, окрашенные в тёмно-коричневый цвет. В частности, видно, что клетки действительно плотно прилегают друг к другу. Базофильные ядра имеют овальную форму.

*Подпись под рисунком:* мезотелий брюшины. Тотальный препарат. Импрегнация азотнокислым серебром; окраска гематоксилином. На рисунке должны быть обозначены границы мезотелиальных клеток, ядра.



1 – границы мезотелиальных клеток; 2– ядра

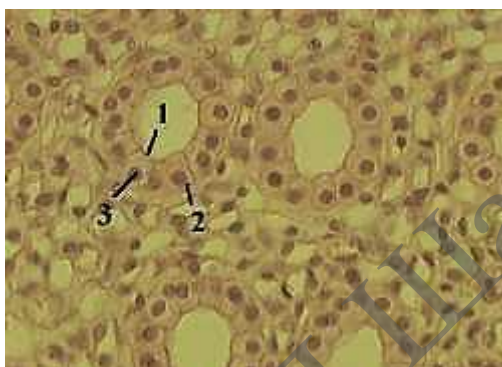
Рисунок 13.1. – Препарат – мезотелий брюшины.  
Импрегнация азотнокислым серебром; окраска гематоксилином.  
Тотальный препарат

## Однослойный кубический эпителий

### Задание

**Изучите и зарисуйте постоянный препарат, подпишите рисунок** – кубический эпителий канальцев почек (рисунок 13.2). Этот вид эпителия выстилает некоторые канальцы почки. Клетки имеют кубическую форму. Их апикальные поверхности обращены к просвету канальца и имеют «щёточную каёмку» (образованную микроворсинками); базальные же части лежат на базальной мембране, не видимой на препарате. Округлые ядра несколько смещены к базальным отделам клеток.

*Подпись под рисунком:* Препарат – кубический эпителий канальцев почек. Окраска гематоксилин-эозином. На рисунке должны быть обозначены апикальные поверхности клеток, базальные части клеток, округлые ядра.



1 – апикальные поверхности клеток; 2 – базальные части клеток; 3 – округлые ядра

**Рисунок 13.2.** – Препарат – кубический эпителий канальцев почек.

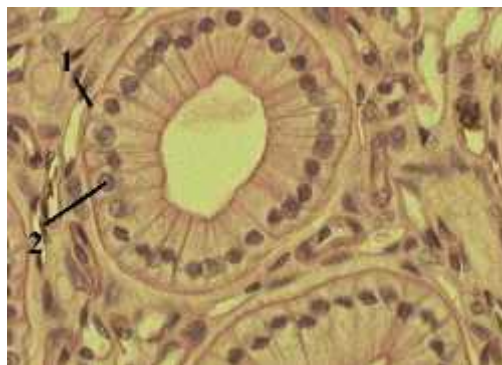
Окраска гематоксилин-эозином

## Однослойный цилиндрический эпителий

### Задания

**1. Изучите и зарисуйте постоянный препарат, подпишите рисунок** – однослойный цилиндрический (призматический) эпителий (рисунок 13.3). Не все канальцы почек выстланы кубическим эпителием. В ряде канальцев эпителий является цилиндрическим. Так, клетки имеют форму, близкую к цилиндрической. Ядра расположены в базальной части клеток.

*Подпись под рисунком:* Препарат – цилиндрический эпителий канальцев почек. Окраска гематоксилин-эозином. На рисунке должны быть обозначены клетки, ядра.



1 – клетки; 2 – ядра

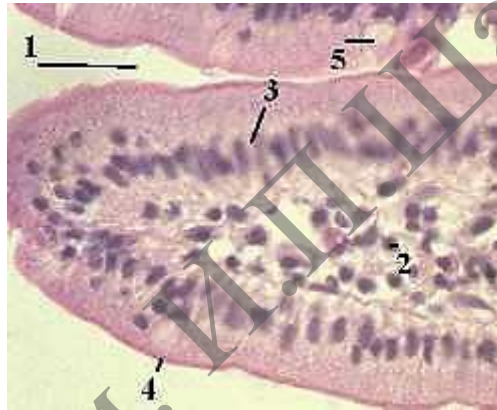
**Рисунок 13.3.** – Препарат – цилиндрический эпителий канальцев почек

Окраска гематоксилин-эозином



**2. Изучите и зарисуйте постоянный препарат, подпишите рисунок – цилиндрический эпителий в кишечнике (рисунок 13.4).** Однослойный цилиндрический эпителий характерен также для среднего отдела пищеварительной системы: желудка, тонкого и толстого кишечника. На приведённом снимке видны просвет тонкой кишки, строма ворсинки (рыхлая волокнистая соединительная ткань с сосудами), каёмчатые эпителиоциты, покрывающие ворсинку. На апикальной поверхности эпителиоцитов чётко видна оксифильная «щёточная каёмка». При электронной микроскопии обнаруживается, что она состоит из микроворсинок. Благодаря наличию этой каёмки резко увеличивается всасывающая поверхность тонкой кишки. Кроме того, в эпителии располагаются бокаловидные клетки, выделяющие слизистый секрет. Они имеют светлую цитоплазму и тоже лежат на базальной мембране.

*Подпись под рисунком:* Препарат – однослойный каёмчатый эпителий тонкой кишки. Окраска гематоксилин-эозином. На рисунке должны быть обозначены просвет тонкой кишки, строма ворсинки, каёмчатые эпителиоциты, щёточная каёмка, бокаловидные клетки.



1 – просвет тонкой кишки; 2 – строма ворсинки; 3 – каёмчатые эпителиоциты;  
4 – «щёточная каёмка»; 5 – бокаловидные клетки

**Рисунок 13.4.** – Препарат – однослойный каёмчатый эпителий тонкой кишки.  
Окраска гематоксилин-эозином

## Многорядный мерцательный эпителий

### Задания

**1. Изучите и зарисуйте постоянный препарат, подпишите рисунок – эпителий трахеи (рисунок 13.5).** Многорядный мерцательный эпителий выстилает воздухоносные пути. Все клетки эпителия располагаются на базальной мембране, но их ядра находятся на разных уровнях. На апикальной поверхности мерцательных клеток видна относительно тонкая полоска, образованная ресничками.

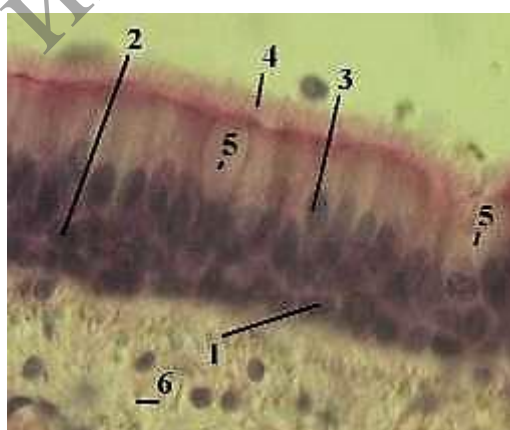
*Подпись под рисунком:* Препарат – эпителий трахеи. Окраска гематоксилин-эозином. На рисунке должны быть обозначены клетки эпителия, тонкая полоска, образованная ресничками.



1 – клетки эпителия; 2 – тонкая полоска, образованная ресничками  
**Рисунок 13.5. – Препарат – эпителий трахеи. Окраска гематоксилин-эозином (малое увеличение)**

**2. Изучите и зарисуйте постоянный препарат, подпишите рисунок – эпителий трахеи (большое увеличение) и изучите типы клеток (рисунок 13.6).** Самый нижний ряд ядер принадлежит коротким вставочным, или базальным клеткам. Это стволовые клетки, из которых образуются другие клетки. Следующий ряд ядер – ядра длинных вставочных клеток. Это переходные клетки, находящиеся на стадии дифференцировки в бокаловидные либо в мерцательные клетки. Третий ряд ядер – ядра мерцательных клеток. Ещё раз отметим, что данные клетки не теряют связи с базальной мембраной (с помощью узкой ножки). На их апикальной поверхности находятся реснички. Помимо этого, на последнем снимке вновь видны бокаловидные клетки, а также лежащая под эпителием рыхлая соединительная ткань.

*Подпись под рисунком:* Препарат – эпителий трахеи. Окраска гематоксилин-эозином (большое увеличение). На рисунке должны быть обозначены ядра коротких вставочных клеток, ядра длинных вставочных клеток, ядра мерцательных клеток реснички, бокаловидные клетки, рыхлая соединительная ткань.



1 – ядра коротких вставочных клеток; 2 – ядра длинных вставочных клеток;  
 3 – ядра мерцательных клеток; 4 – реснички; 5 – бокаловидные клетки;  
 6 – рыхлая соединительная ткань

**Рисунок 13.6. – Препарат – эпителий трахеи. Окраска гематоксилин-эозином (большое увеличение)**

## МНОГОСЛОЙНЫЕ ЭПИТЕЛИИ


В многослойном эпителии к базальной мембране прилегают только базальные клетки, среди которых имеются стволовые клетки. Последние, вступая в митотические деления и дифференцировку, превращаются в другие виды клеток данного эпителия, перемещаются к апикальной его поверхности и слущиваются.

### Переходный эпителий

#### Задание

1. Изучите и зарисуйте постоянный препарат, подпишите рисунок – эпителий мочевого пузыря (рисунок 13.7). Переходный эпителий выстилает слизистую оболочку мочевого пузыря и мочевыводящих путей, которые подвергаются большому растяжению. В переходном эпителии различают 3 слоя клеток: базальный слой – небольшие клетки с овальными ядрами, промежуточный слой – клетки полигональной формы, поверхностный слой – очень крупные клетки. Поверхностные клетки могут иметь куполообразную форму и наиболее изменчивы при растяжении органа. Некоторые из них являются двуядерными. Под эпителием – рыхлая волокнистая соединительная ткань.

*Подпись под рисунком:* Препарат – эпителий мочевого пузыря. Окраска гематоксилин-эозином. На рисунке должны быть обозначены базальный слой, промежуточный слой, поверхностный слой, рыхлая волокнистая соединительная ткань.



1 – базальный слой; 2 – промежуточный слой; 3 – поверхностный слой;  
4 – рыхлая волокнистая соединительная ткань

**Рисунок 13.7. – Препарат – эпителий мочевого пузыря.  
Окраска гематоксилин-эозином**

## Многослойный плоский неороговевающий эпителий

### Задания

1. Изучите и зарисуйте постоянный препарат, подпишите рисунок – эпителий роговицы глаза (малое увеличение) (рисунок 13.8). Многослойный плоский неороговевающий эпителий покрывает снаружи роговицу глаза, а также выстилает полость рта и пищевод. Эпителий выглядит как многослойный пласт. В роговице под его базальной мембраной находится плотная оформленная соединительная ткань, составляющая собственное вещество роговицы. Внутреннюю поверхность роговицы, обращённую к передней камере глаза, выстилает однослойный плоский эпителий.

*Подпись под рисунком:* Препарат – эпителий роговицы глаза. Окраска гематоксилин-эозином. На рисунке должны быть обозначены многослойный пласт, плотная оформленная соединительная ткань, однослойный плоский эпителий.



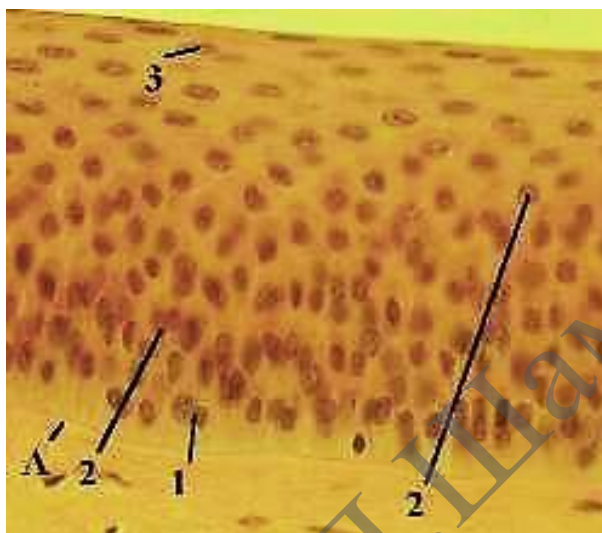
1 – многослойный пласт; 2 – плотная оформленная соединительная ткань;  
3 – однослойный плоский эпителий

**Рисунок 13.8. – Препарат – эпителий роговицы глаза.  
Окраска гематоксилин-эозином (малое увеличение)**

2. Изучите и зарисуйте постоянный препарат, подпишите рисунок – эпителий роговицы глаза (большое увеличение) (рисунок 13.9). При данном увеличении видна базальная мембрана эпителия: здесь она толстая. В эпителиальном пласте – 3 слоя эпителиальных клеток. Базальный слой – клетки только этого слоя связаны с базальной мембраной. Среди них – стволовые клетки и клетки, вступившие в дифференцировку. Ядра клеток имеют овальную форму и расположены перпендикулярно к базальной мембране. Шиповатый слой – клетки шиповатого слоя – неправильной многоугольной формы с округлыми ядрами. Среди межклеточных контактов преобладают десмосомы, которые под световым микроскопом похожи на шипики, обращённые друг к другу. Кроме того, в этом (и в следующем) слое клетки фактически лежат в несколько слоёв. Слой плоских

клеток является самым поверхностным. Ядра клеток имеют палочковидную форму и расположены параллельно поверхности пласта. Эти клетки со временем слущиваются.

*Подпись под рисунком:* Препарат – эпителий роговицы глаза. Окраска гематоксилин-эозином (большое увеличение). На рисунке должны быть обозначены базальная мембрана, базальный слой, промежуточный слой, поверхностный слой уплощенных клеток.



A – базальная мембрана; 1 – базальный слой; 2 – промежуточный слой (слой шиповатых клеток); 3 – поверхностный слой уплощенных клеток

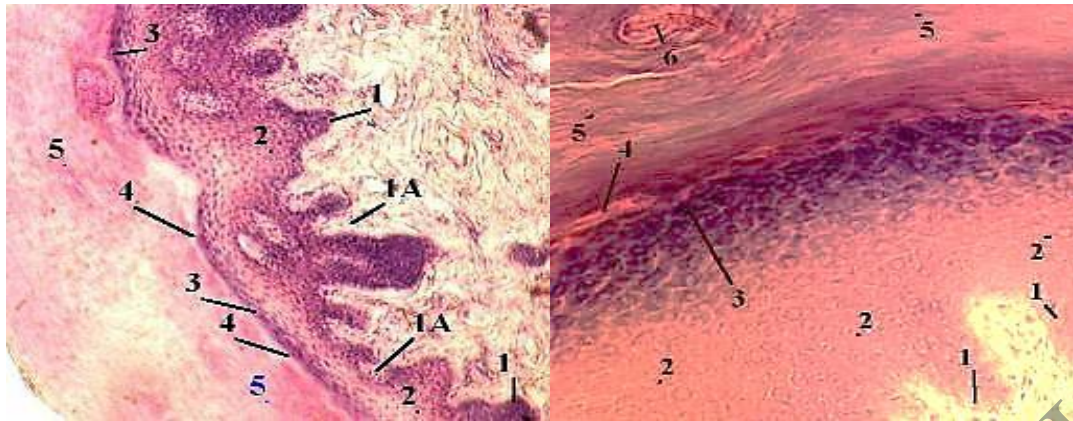
**Рисунок 13.9. – Препарат – эпителий роговицы глаза.  
Окраска гематоксилин-эозином (большое увеличение)**

### **Многослойный плоский ороговевающий эпителий**

#### **Задание**

**Изучите и зарисуйте постоянный препарат, подпишите рисунок** – эпителий кожи пальца (малое и большое увеличение) (рисунок 13.10). Данный тип эпителия покрывает кожу, образуя её эпидермис. Особенностью является то, что в клетках эпидермиса, по мере их дифференцировки, синтезируются и накапливаются кератин и другие специфические белки. Поэтому клетки превращаются в роговые чешуйки, отпадающие с поверхности кожи. В эпидермисе различают 5 слоёв: базальный, шиповатый, зернистый, блестящий, роговой. На втором снимке виден также выводной проток потовой железы.

*Подпись под рисунками:* Препарат – эпителий кожи пальца. Окраска гематоксилин-эозином (малое увеличение, большое увеличение). На рисунках должны быть обозначены базальный слой, шиповатый слой, зернистый слой, блестящий слой, роговой слой, сосочки, выводной проток потовой железы.



а) малое увеличение;

б) большое увеличение;

1 – базальный слой; 1 А – сосочки; 2 – шиповатый слой; 3 – зернистый слой;  
4 – блестящий слой; 5 – роговой слой; 6 – выводной проток потовой железы

**Рисунок 13.10. – Препарат – эпителий кожи пальца.**

**Окраска гематоксилин-эозином**

### Характеристика слоёв

**Базальный слой.** Как и в неороговевающем эпителии, это слой клеток, лежащих на базальной мембране, из которых некоторые являются стволовыми. Поэтому данный слой называется также ростковым (камбиальным), или зачатковым. Базальная мембрана (не видимая на препарате) отличается резко извилистым ходом. Это объясняется тем, что подлежащая соединительная ткань вдаётся в эпителий многочисленными сосочками. Как и в случае неороговевающего эпителия, ядра клеток базального слоя – овальные и расположены перпендикулярно к базальной мембране. В цитоплазме – редкие пучки кератиновых тонофибрилл.

**Шиповатый слой.** Здесь клетки имеют округлые ядра, связаны между собой многочисленными десмосомами и располагаются в 5–10 слоёв. Кератиновых фибрилл становится больше, и они располагаются концентрически вокруг ядра.

**Зернистый слой** – наиболее окрашенный на препарате. Его составляют уплощённые клетки, заполненные базофильными гранулами «кератогиалина»; это агрегаты кератиновых фибрилл на поверхности гранул белка филагрина. Клетки расположены в 3–4 слоя.

**Блестящий слой** включает 3–4 слоя плоских клеток. Эти клетки лишены ядер и почти всех других органелл и имеют толстую оболочку из белка кератолинина. Благодаря указанной оболочке, клетки сильно преломляют свет, отчего их границы становятся неразличимыми и клетки сливаются в сплошную оксифильную полосу. Кератиновые тонофибриллы перестают агрегировать в гранулы и образуют продольные пучки, заполняющие почти всё пространство под оболочкой.

**Роговой слой** в коже пальца – самый толстый. Он состоит из многих слоёв ороговевших безъядерных клеток – роговых чешуек. Последние имеют толстую (роговую) оболочку из кератолинина и внутри – роговое вещество из т. н. кератина – кератиновых тонофибрилл, связанных воедино за счёт многочисленных поперечных сшивков.

## Железистый эпителий

Клетки железистого эпителия называются секреторными, или *гланулоцитами*. Обычно гланулоциты входят в состав самостоятельных многоклеточных образований – желёз. Но нередко они располагаются независимо друг от друга среди клеток покровного эпителия. Пример – бокаловидные клетки, встречающиеся в слизистой кишечника, воздухоносных путей и конъюнктивы века. Такие клетки иногда называют одноклеточными эндотелиальными железами. По направлению секреции железы (и многоклеточные, и одноклеточные) подразделяют на 2 группы. Эндокринные железы (железы внутренней секреции) вырабатывают гормоны, поступающие в кровь. Экзокринные железы (железы внешней секреции) вырабатывают секреты, которые выделяются во внешнюю среду – на поверхность кожи или в полости органов, высланные эпителием. Многоклеточные экзокринные железы состоят из двух частей – концевых (секреторных) отделов и выводных протоков. В эндокринных железах выводных протоков нет.

По тому, как происходит секреция, различают 3 её типа (таблица 13.3).

Таблица 13.3. – Классификация желез по типу секреции

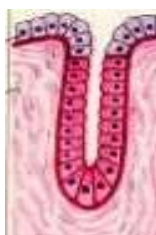Тип секреции	Отличительная черта	Схема	Пример
Мерокриновый (экриновый)	Клетки, выделяя секрет, сохраняют свою целостность.	 А	Слюнные железы
Апокриновый	Выделение секрета сопровождается частичным разрушением апикальных отделов секреторных клеток.	 Б	Молочные железы
Голокриновый	Выделяя секрет, клетки полностью разрушаются.	 В	Сальные железы

Морфологическая классификация экзокринных желёз исходит из трёх признаков (таблица 13.4).

Таблица 13.4. – Классификация экзокринных желёз

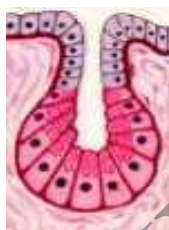Признак классификации	Виды желёз
1. Ветвление выводных протоков	Простые – протоки не ветвятся. Сложные – протоки разветвлённые.
2. Ветвление концевых отделов	Неразветвлённые. Разветвлённые. (В частности, в разветвлённых железах разветвлёнными являются концевые отделы.)
3. Форма концевых отделов	Трубчатые. Альвеолярные. Альвеолярно-трубчатые (есть и альвеолярные, и трубчатые отделы)

Комбинирование вышеперечисленных признаков даёт разные морфологические типы желёз. Выделяют схемы строения 5 таких типов.



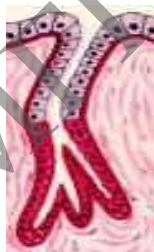
#### Простая неразветвленная трубчатая железа

Простая – проток не разветвлен  
Неразветвленная – концевой отдел не разветвлен  
Трубчатая – по форме концевой отдела



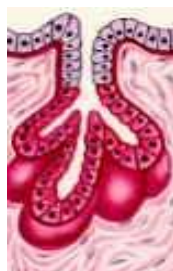#### Простая неразветвленная альвеолярная железа

Простая – проток не разветвлен  
Неразветвленная – концевой отдел не разветвлен  
Альвеолярная – по форме концевой отдела



#### Простая разветвленная трубчатая

Простая – проток не разветвлен  
Разветвленная – концевой отдел разветвлен  
Трубчатая – по форме концевых отделов

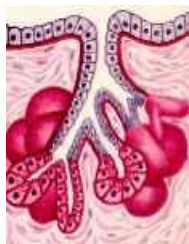

#### Простая разветвленная альвеолярная

Простая – проток не разветвлен  
Разветвленная – концевой отдел разветвлен  
Альвеолярная – по форме концевой отдела



## Сложная разветвленная альвеолярно-трубчатая железа



Сложная – проток разветвлен

Разветвленная – концевые отделы разветвлены

Альвеолярно-трубчатая – концевые отделы двух типов

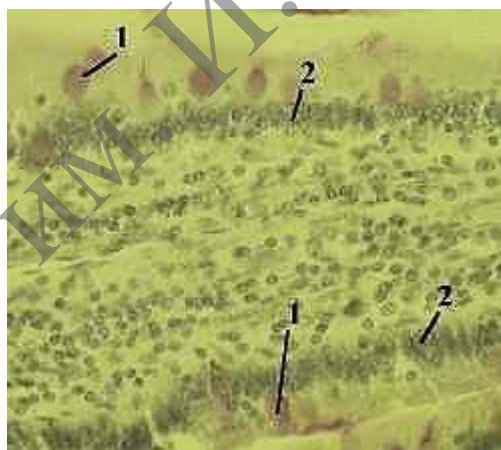
По природе секрета экзокринные железы подразделяются на слизистые, белковые, смешанные (белково-слизистые), сальные.

### Одноклеточные железы

#### Задание

Изучите и зарисуйте постоянный препарат, подпишите рисунок – одноклеточная эндоепителиальная железа (малое и большое увеличение) (рисунок 13.11, 13.12). На препарате срез ворсинки кишечника. Использованная ШИК-реакция позволяет выявить полисахариды в слизистом секрете бокаловидных клеток. Поэтому данные клетки легко обнаруживаются по фиолетовой окраске цитоплазмы. Бокаловидные клетки входят в состав однослойного эпителия (покрывающего ворсинку) и окружены цилиндрическими каёмчатыми эпителиоцитами.

*Подпись под рисунком:* Препарат – одноклеточная эндоепителиальная железа (бокаловидная клетка кишечника). ШИК-реакция (малое увеличение). На рисунке должны быть обозначены бокаловидные клеточки, каёмчатые эпителиоциты.



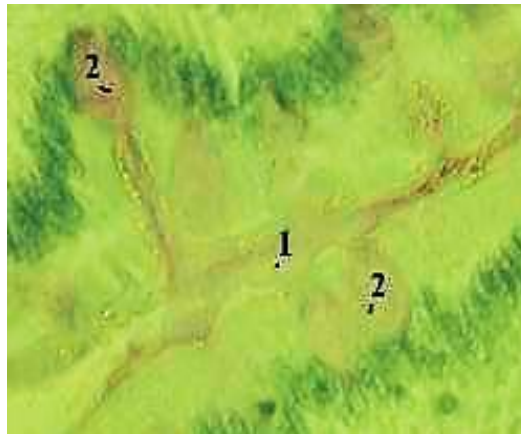1 – бокаловидные клетки; 2 – каёмчатые эпителиоциты

**Рисунок 13.11.** – Препарат – одноклеточная эндоепителиальная железа (бокаловидная клетка кишечника). ШИК-реакция (малое увеличение)

На большом увеличении можно рассмотреть сразу две ворсинки тонкой кишки, а по диагонали снимка находится узкий промежуток между ними. Видно, что слизистый секрет, покидая бокаловидные клетки, заполняет межворсинчатое пространство.

*Подпись под рисунком:* Препарат – одноклеточная эндоепителиальная железа (бокаловидная клетка кишечника). ШИК-реакция (большое увеличение).

На рисунке должны быть обозначены: узкий промежуток ворсинками, бокаловидные клетки.



1 – узкий промежуток между ворсинками; 2 – бокаловидные клетки

**Рисунок 13.12.** – Препарат – одноклеточная эндотелиальная железа (бокаловидная клетка кишечника). ШИК-реакция (большое увеличение)

### Контрольные вопросы

1. Из каких зародышевых листков образуются в эмбриогенезе различные виды эпителия?
2. С помощью каких структур эпителиоциты связаны между собой?
3. По каким критериям можно идентифицировать однослойный и многослойный эпителий?
4. В чем сущность процесса физиологической регенерации? Проиллюстрируйте это на примере эпителия.
5. Какие основные фазы секреторного цикла?
6. Назовите способы выделения секреторных продуктов из glanduloцитов.
7. Какие органоиды и включения наиболее характерны для цитоплазмы glanduloцитов, вырабатывающих белковый или гликопротеиновый секрет?

### Решение ситуационных задач

Одной из функций кишечника, выстланного эпителием, является всасывание. Какой вид эпителия выполняет эту функцию?

Кожа на ладонной поверхности кисти и волосистой части головы покрыта многослойным ороговевающим эпителием. Какие различия имеются в строении этого эпителия и почему?

В препарате железы видно, что ее секреторный отдел состоит из нескольких слоев клеток, в которых по мере удаления от базальной мембраны последовательно происходит накопление секрета, сморщивание ядер и разрушение клеток. Какой тип секреции характерен для этой железы?

## Лабораторная работа № 14

### РЫХЛАЯ ВОЛОКНИСТАЯ СОЕДИНИТЕЛЬНАЯ ТКАНЬ

#### Цели занятия

Изучить морфологические и функциональные особенности рыхлой волокнистой соединительной ткани.

Научиться определять разновидности соединительных тканей на микроскопическом уровне.

Приобрести навыки определять структурные компоненты в различных видах соединительной ткани на микроскопическом уровне.

Овладеть умением объяснять роль соединительной ткани в поддержании постоянства внутренней среды организма и выполняемые ею функции – трофическую, механическую, защитную, пластическую.

#### Вопросы и задания для самоподготовки

1. Общая характеристика и классификация соединительных тканей.
2. Гистогенетические линии клеток рыхлой волокнистой соединительной ткани и их характеристика:
  - линия механоцитов (адвентициальная клетка, фибробласт, фиброцит, адипоцит, фиброкласты и миофибробласты);
  - потомки стволовой кровяной клетки (СКК) – гистиоцит, тучная клетка, плазмоцит и др.;
  - пигментные клетки.
3. Понятие о единой макрофагальной системе.
4. Межклеточное вещество волокнистых соединительных тканей. Функции, строение, механизм образования волокон.
5. Понятие о воспалении.
6. Плотные соединительные ткани.
7. Соединительные ткани со специальными свойствами.

**Оборудование и материалы:** постоянные микропрепараты, микроскопы.

В рыхлой волокнистой соединительной ткани встречаются следующие клетки:

#### I. Тканеобразующие клетки

Фибробласты – синтезируют компоненты межклеточного вещества. Фиброциты – дефинитивная (конечная) форма развития фибробластов.

#### II. Клетки крови и их производные

Лейкоциты. Встречаются все виды лейкоцитов: нейтрофилы, эозинофилы, базофилы, лимфоциты, моноциты. Они мигрируют из крови и участвуют в защитных реакциях.

Макрофаги. Образуются из моноцитов. Осуществляют фагоцитоз и представление антигенов лимфоцитам. Макрофаги подразделяются на свободные (как в соединительной ткани) и оседлые (во многих органах). Все они развиваются из моноцитов и образуют единую макрофагальную систему.

Плазмоциты. При иммунном ответе образуются из В-лимфоцитов и синтезируют антитела (иммуноглобулины).

Тканевые базофилы (тучные клетки, или лаброциты). Происходят из базофилов крови. Как и базофилы, содержат гранулы с гепарином и гистамином. После высвобождения из клеток данные вещества регулируют местный гомеостаз. В частности, при взаимодействии клетки с аллергеном выделяется гистамин, который расширяет сосуды и повышает их проницаемость. В ткани развивается аллергическая реакция.

### III. Клетки, окружающие сосуды

Адвентициальные клетки. Находятся в наружной оболочке сосудов. Являются малоспециализированными и могут превращаться в другие клетки (фибробласты, адипоциты).

Перициты. Располагаются в стенке капилляров и венул.

### IV. Клетки со специальными функциями

Адипоциты. Это жировые клетки. Как и предыдущие два вида клеток (адвентициальные клетки и перициты), имеют «местное» происхождение, т. е. образуются из соответствующих стволовых клеток соединительной ткани.

Пигментоциты (меланоциты). В эмбриогенезе мигрируют из нервного гребня. Имеют отростчатую форму и содержат пигмент меланин. В частности, пигментоциты (меланоциты) находятся в рыхлой соединительной ткани кожи мошонки, анального отверстия и сосков молочных желёз, чем и обусловлен тёмный цвет этих участков. В остальных местах кожи меланоциты имеются только в составе эпителия.

## Межклеточное вещество

**Аморфное вещество.** В рыхлой волокнистой соединительной ткани хорошо развито межклеточное вещество, в котором преобладает аморфный компонент. Последний является **гидрофильным** и имеет студнеобразную консистенцию. Поэтому в нём могут перемещаться не только молекулы, но и клетки.


**Волокна.** Коллагеновые и эластические волокна располагаются рыхло и идут в разных направлениях.

## Рыхлая волокнистая неоформленная соединительная ткань

### Задания

**1. Изучите и зарисуйте** пленочный препарат, подпишите рисунок – рыхлая волокнистая неоформленная соединительная ткань (рисунок 14.1). На снимке видны основные компоненты рыхлой соединительной ткани: три вида клеток – фибробласты, фиброциты и макрофаги, два вида волокон – коллагеновые и эластические, располагающееся между ними основное морфное вещество.

*Подпись под рисунками:* Препарат – рыхлая волокнистая неоформленная соединительная ткань. Плёночный препарат. Окраска железным гематоксилином. На рисунках должны быть обозначены фибробласты, фиброциты, макрофаги, коллагеновые и эластические, основное аморфное вещество.



1 – фибробласты; 1 А – фиброциты; 2 – макрофаги; 3 – коллагеновые волокна;  
4 – эластические волокна; 5 – основное аморфное вещество

**Рисунок 14.1. – Рыхлая волокнистая неоформленная соединительная ткань.  
Плёночный препарат. Окраска железным гематоксилином**

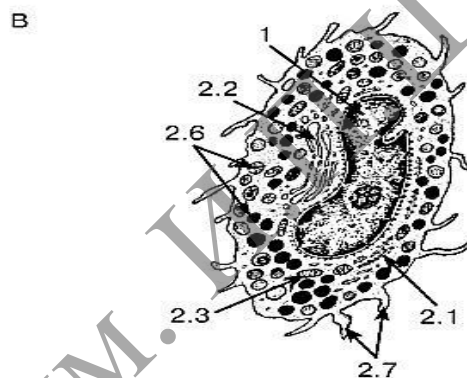
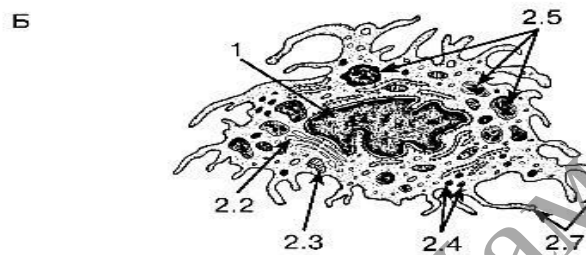
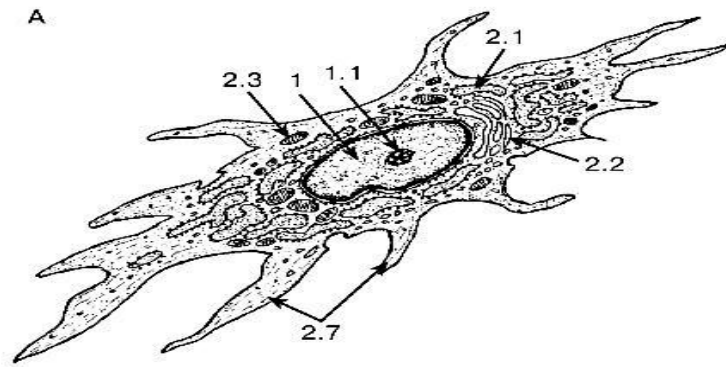
**2. Изучите и зарисуйте** ультраструктурную организацию клеток соединительной ткани, подпишите рисунок (рисунок 14.2). Фибробласты входят в дифферон, развивающийся из стволовых клеток мезенхимного происхождения. Их непосредственными предшественниками являются малоспециализированные фибробласты – клетки с высокой митотической активностью. Зрелые (дифференцированные) фибробласты не делятся, активно продуцируют компоненты межклеточного вещества: белки (коллаген и эластин), формирующие волокна и протеогликаны и гликопротеины основного аморфного вещества. В соответствии с такой высокой синтетической активностью хроматин в ядрах фибробластов находится в диффузном состоянии и ядра (овальные по форме) при окраске железным гематоксилином выглядят светло-серыми. В цитоплазме хорошо развита шероховатая ЭПС (эндоплазматическая сеть). В целом клетки обычно имеют вытянутую, веретенообразную форму, с большим количеством отростков. Фибробласты способны перемещаться в ткани вдоль волокнистых структур, цепляясь за них, как якорем, специальным белком – фибронектином. Со временем фибробласты превращаются в какой-либо из следующих 3-х видов клеток.

**Фиброциты.** В обычных условиях образуются фиброциты узкие, длинные, с небольшим количеством отростков и цитоплазмы, с плотным палочковидным ядром; синтез макромолекул в них почти прекращён.

**Фиброкласты.** При инволюции органа появляются фиброкласты, которые активно разрушают межклеточное вещество путём его фагоцитирования и гидролиза в многочисленных лизосомах. В их фаголизосомах обнаруживаются фрагменты коллагеновых фибрилл. Ядра, как у фибробластов, овальные и относительно светлые. Сами клетки, подобно многим другим клеткам с фагоцитарной активностью, крупные.

**Миофибробласты.** При регенерации (заживлении ран) могут образовываться миофибробласты. Они способны к сокращению за счёт появления в цитоплазме миофиламентов.

*Подпись под рисунком:* Ультраструктурная организация клеток соединительной ткани. На рисунке должны быть обозначены фибробласт; гистиоцит; тучная клетка, ядро, ядрышко; цитоплазма, цистерна гранулярной эндоплазматической сети, комплекс Гольджи, митохондрии, лизосомы, фаголизосомы, секреторные гранулы, отростки.



А – фибробласт; Б – гистиоцит; В – тучная клетка; 1 – ядро: 1.1 – ядрышко;  
 2 – цитоплазма: 2.1 – цистерна гранулярной эндоплазматической сети;  
 2.2 – комплекс Гольджи; 2.3 – митохондрии, 2.4 – лизосомы; 2.5 – фаголизосомы;  
 2.6 – секреторные гранулы; 2.7 – отростки

**Рисунок 14.2. – Ультраструктурная организация клеток соединительной ткани**

### Задания

**1. Изучите и зарисуйте** схему образования коллагеновых волокон (рисунок 14.3). Различают четыре уровня организации коллагеновых волокон: молекулы тропоколлагена, протофибриллы, фибриллы и волокна.

Синтез проколлагена в фибробластах. В фибробластах на рибосомах шероховатого ЭПС синтезируются проколлагеновые цепи, объединяющиеся в тройную спираль проколлагена. При этом концы цепей содержат дополнительные последовательности аминокислот, которые препятствуют объединению молекул в волокна (во избежание разрушения клетки). Молекулы проколлагена выделяются в межклеточное вещество.



## Плотные волокнистые соединительные ткани

Отличительная черта этих тканей – преобладание волокнистого компонента над аморфным в межклеточном веществе. Различают два вида данных тканей:

- неоформленная – волокна идут в различных направлениях;
- оформленная – волокна идут строго упорядоченно.

В свою очередь, плотная волокнистая оформленная ткань может быть эластической (выйная связка) и коллагеновой (почти все прочие связки, сухожилия и фасции). В ткани коллагенового типа из волокон присутствуют в основном лишь коллагеновые волокна. В ткани эластического типа имеются оба типа волокон: эластические, коллагеновые.

### Рыхлая и плотная неоформленная соединительная ткань в коже пальца

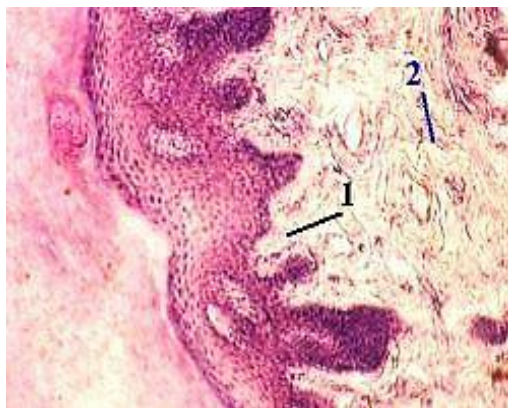
#### Задание

**Изучите и зарисуйте** постоянный препарат, подпишите рисунок – кожа пальца (рисунок 14.5). В коже присутствуют два вида волокнистой соединительной ткани: рыхлая волокнистая соединительная ткань в т. н. сосочковом слое кожи, который лежит непосредственно под эпителием (вдаваясь в него глубокими сосочками), и плотная неоформленная волокнистая соединительная ткань, расположенная в более глубоком сетчатом слое кожи.

Плотная неоформленная волокнистая соединительная ткань в более глубоком сетчатом слое кожи. В первом из этих слоёв содержатся коллагеновые (оксифильные) и эластические волокна (неокрашенные); причём, те и другие являются тонкими и располагаются рыхло. Между ними видны ядра клеток, обычных для рыхлой соединительной ткани, и основное (слабоокрашенное) аморфное вещество.

Во втором (сетчатом) слое коллагеновые волокна объединены в толстые пучки, плотно прилегающие друг к другу (что и делает ткань плотной), а пучки волокон ориентированы в различных направлениях (отчего ткань является неоформленной). Клетки представлены, главным образом, фибробластами.

*Подпись под рисунком:* Препарат – кожа пальца. Окраска гематоксилин-эозином. На рисунке должны быть обозначены рыхлая волокнистая соединительная ткань, плотная неоформленная волокнистая соединительная ткань.



1 – рыхлая волокнистая соединительная ткань;

2 – плотная неоформленная волокнистая соединительная ткань

**Рисунок 14.5. – Препарат – кожа пальца. Окраска гематоксилин-эозином**

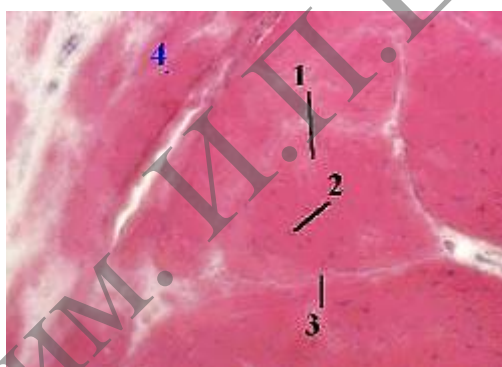

## Плотная оформленная соединительная ткань

### Задания

**1. Изучите и зарисуйте** постоянный препарат, подпишите рисунок – плотная оформленная волокнистая соединительная ткань (рисунок 14.6). В организации коллагеновых волокон различают 4 структурных уровня. В свою очередь, волокна объединяются в пучки, что даёт в сухожилии ещё три более высоких структурных уровня. Пучки первого порядка разделены лишь фиброцитами, или сухожильными клетками (тендиноцитами), и редкими фибробластами, отчего плотно прилегают друг к другу. При этом они оксифильные (как обычно) и достаточно толстые. Предыдущие пучки объединяются в пучки второго порядка, которые разделены эндотением – тонкими прослойками рыхлой волокнистой соединительной ткани. Следующий уровень организации – пучки третьего порядка, окружённые перитением – более толстым слоем рыхлой волокнистой соединительной ткани. Сухожилие в целом – это пучок третьего или четвертого порядка.

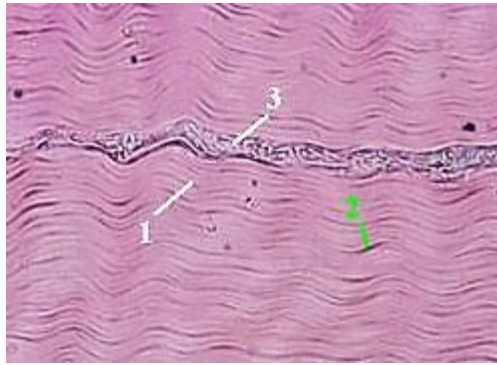
*Подпись под рисунками:* Препарат – плотная оформленная волокнистая соединительная ткань (коллагенового типа); поперечный срез сухожилия. Окраска гематоксилин-эозином. На рисунке должны быть обозначены пучки первого порядка, фиброциты, эндотений, перитений.



1 – пучки первого порядка; 2 – фиброциты; 3 – эндотений; 4 – перитений  
**Рисунок 14.6. – Препарат – плотная оформленная волокнистая соединительная ткань (коллагенового типа); поперечный срез сухожилия. Окраска гематоксилин-эозином**

**2. Изучите и зарисуйте** постоянный препарат, подпишите рисунок – плотная оформленная волокнистая соединительная ткань (рисунок 14.7). На препарате продольный срез сухожилия. Коллагеновые волокна располагаются параллельно и плотно прилегают друг к другу. Между ними видны тендиноциты, окружённые небольшим количеством неокрашенного аморфного компонента. Кроме того, в поле зрения препарата – прослойка рыхлой соединительной ткани с кровеносным сосудом.

*Подпись под рисунками:* Препарат – плотная оформленная волокнистая соединительная ткань (коллагенового типа); продольный срез сухожилия. Окраска гематоксилин-эозином. На рисунке должны быть обозначены коллагеновые волокна, тендиноциты, прослойка рыхлой соединительной ткани с кровеносным сосудом.




1 – коллагеновые волокна; 2 – тендиоциты; 3 – прослойка рыхлой соединительной ткани с кровеносным сосудом

**Рисунок 14.7. – Препарат – плотная оформленная волокнистая соединительная ткань (коллагенового типа); продольный срез сухожилия. Окраска гематоксилин-эозином**

**3. Изучите и зарисуйте** постоянный препарат, подпишите рисунок – плотная оформленная волокнистая соединительная ткань (эластического типа) (рисунок 14.8). Эластические волокна (1) окрашены пикриновой кислотой в жёлтый цвет. Они лежат параллельно друг другу и объединены в пучки разной толщины. Между ними видны ядра фиброцитов (2). Кроме эластических волокон, в данной ткани присутствуют и коллагеновые волокна. На препарате они не окрашены.

*Подпись под рисунками:* препарат – плотная оформленная волокнистая соединительная ткань (эластического типа); вейная связка. Окраска пикрофуксином и гематоксилином. На рисунке должны быть обозначены эластические волокна, ядра фиброцитов.



1 – эластические волокна; 2 – ядра фиброцитов

**Рисунок 14.8. – Препарат – плотная оформленная волокнистая соединительная ткань (эластического типа); вейная связка. Окраска пикрофуксином и гематоксилином**

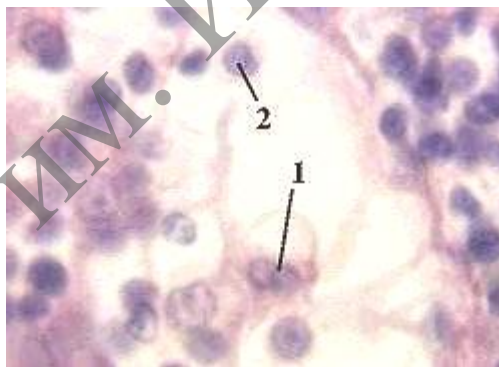
### **Соединительные ткани со специальными свойствами**

К ним относятся **ретикулярная, жировая и слизистая** ткани. В каждой из них преобладают клетки какого-либо одного вида: соответственно, ретикулярные, жировые и мукоциты.

## Задания

**1. Изучите и зарисуйте** постоянный препарат, подпишите рисунок – ретикулярная ткань лимфоузла (рисунок 14.9). Ретикулярная ткань состоит из ретикулярных клеток (не надо путать с ретикулоцитами – предшественниками эритроцитов) и ретикулярных (или аргирофильных) волокон. Ретикулярные клетки похожи на фибробласты: крупные, имеют многочисленные отростки, в центре содержат ядро округлой формы. Но при этом они стыкуются друг с другом отростками и связаны с ретикулярными волокнами. Ретикулярные волокна являются разновидностью коллагеновых волокон (состоят из коллагена III типа, и их фибриллы тоже обладают поперечной исчерченностью), но отличаются высоким содержанием серы (в составе углеводного компонента). Последней особенностью обусловлены их аргирофильность (средство к соединениям серебра), высокая способность ветвиться и образовывать друг с другом многочисленные связи (анастомозы), отсутствие способности к набуханию. Кроме того, эти волокна тоньше типичных коллагеновых волокон. В результате, ретикулярные клетки и волокна образуют сеть – строму кроветворных органов (красного костного мозга, лимфоузлов, селезёнки). В петлях этой сети находятся развивающиеся клетки крови, макрофаги и некоторые другие клетки. На снимке, помимо ретикулярных клеток, видны лимфоциты.

*Подпись под рисунками:* Препарат – ретикулярная ткань лимфоузла. Окраска гематоксилин-эозином. На рисунке должны быть обозначены ретикулярные клетки, лимфоциты.

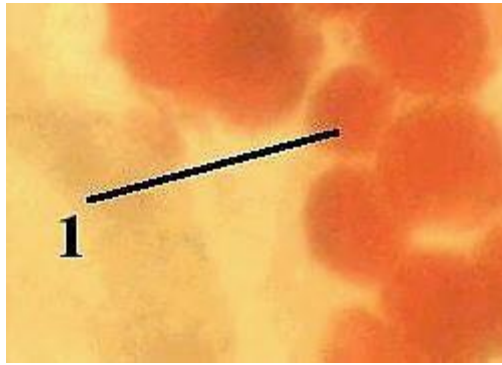


1 – ретикулярные клетки; 2 – лимфоциты

**Рисунок 14.9. – Препарат – ретикулярная ткань лимфоузла.  
Окраска гематоксилин-эозином**

**2. Изучите и зарисуйте** тотальный препарат, подпишите рисунок – белая жировая ткань (рисунок 14.10). Жир окрашивается суданом III-гематоксилином в ярко-оранжевый цвет. Поэтому адипоциты хорошо различимы по крупным каплям жира, заполняющим их цитоплазму.

*Подпись под рисунками:* Препарат – белая жировая ткань. Тотальный препарат сальника. Окраска судан III-гематоксилином. На рисунке должны быть обозначены адипоциты.

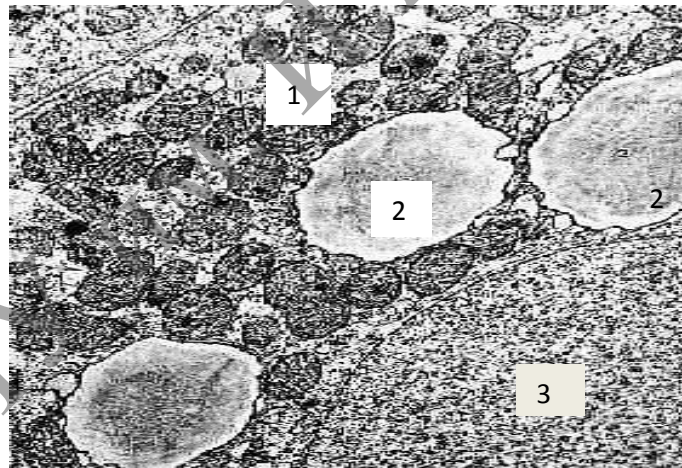


1 – адипоциты

**Рисунок 14.10.** – Препарат – белая жировая ткань. Тотальный препарат сальника.  
Окраска судан III-гематоксилином

**3. Изучите и зарисуйте** электронную микрофотографию, подпишите рисунок – клетка бурой жировой ткани (рисунок 14.11). Хорошо видны два её самых характерных признака: наличие в цитоплазме не одной крупной, а нескольких мелких липидных капель, а также очень большого количества митохондрий. Кроме того, на снимке – часть клеточного ядра.

*Подпись под рисунками:* Электронная микрофотография – клетка бурой жировой ткани новорождённого крысёнка. На рисунке должны быть обозначены митохондрии, несколько мелких липидных капель, ядро.



1 – митохондрии; 2 – нескольких мелких липидных капель; 3 – ядро.

**Рисунок 14.11** – Электронная микрофотография – клетка бурой жировой ткани новорождённого крысёнка

### Контрольные вопросы

1. Перечислите известные вам типы коллагена и приведите примеры их локализации.

2. Объясните разницу в структурной организации рыхлой и плотной волонистой соединительной ткани, связав структурные особенности с функцией.

3. Какой вид специальной соединительной ткани образует строму органов кроветворения и создает окружение для развивающихся клеток?

4. Какое функциональное значение имеют фибробласты, какие органеллы в них хорошо развиты?

5. Объясните структурные и функциональные различия белой и бурой жировой ткани.

6. Укажите основные цитологические особенности тучной клетки и химический состав ее гранул.

7. Каково функциональное значение макрофага, какие органеллы обеспечивают выполнение его функций, каков источник развития макрофагов?

### **Решение ситуационных задач**

Два препарата окрашены специальным красителем (судан III) для выявления липидов. На одном из них видно, что суданом окрасилась вся цитоплазма клеток, на другом – в цитоплазме клеток большое количество жировых включений разной величины. К каким разновидностям жировой ткани относятся эти препараты?

Даны два препарата специальных видов соединительной ткани, окрашенных гематоксилином и эозином. В одном из них выявляются соединенные между собой клетки отростчатой формы, в другом – крупные клетки с узким ободком цитоплазмы и плоским ядром по периферии клетки. Назовите разновидности специальных видов соединительной ткани.

Дан препарат рыхлой соединительной ткани, окрашенный гематоксилином и эозином, в котором хорошо видны округлая клетка с базофильной зернистостью в цитоплазме, округлые клетки с базофильной гомогенной цитоплазмой и светлым окооядерным пространством, уплощенные клетки с менее выраженной базофильной цитоплазмой. Какие клетки видны на препарате?

Зная химический состав межклеточного вещества соединительной ткани и наблюдая быстрое развитие отека после укусов кровососущих насекомых, выделяющих при укусе гиалуронидазу, объясните причину отека.

## Лабораторная работа № 15

### СКЕЛЕТНЫЕ ТКАНИ

#### Цели занятия

Изучить морфологические и функциональные особенности хрящевой и костной ткани.

Научиться определять разновидности хрящевых тканей по структурным особенностям межклеточного вещества и знать их гистофункциональные особенности.

Овладеть навыками различать разновидности костной ткани и знать их гистофункциональные особенности.

Приобрести умения характеризовать процессы гистогенеза и регенерации хрящевой и костной тканей.

#### Вопросы и задания для самоподготовки

1. Общая характеристика хрящевых тканей.
2. Строение хрящевой ткани (характеристика клеток и межклеточного вещества).
3. Строение и роль надхрящницы.
4. Развитие, рост, регенерация и возрастные изменения хряща.
5. Общая характеристика костной ткани.
6. Строение грубоволокнистой костной ткани (характеристика клеток и межклеточного вещества).
7. Строение пластинчатой костной ткани.
8. Строение кости как органа: губчатая и компактная кость. Строение и роль надкостницы.
9. Прямой остеогенез.
10. Развитие кости на месте хряща.
11. Механизмы роста костей.
12. Клеточные механизмы перестройки кости.
13. Репаративная регенерация кости.

**Оборудование и материалы:** постоянные микропрепараты, микроскопы.

В группу скелетных соединительных тканей входят хрящевая и костная ткани. Эти ткани выполняют механические и обменные функции: участвуют в создании опорно-двигательного аппарата, защищают внутренние органы от повреждений, участвуют в обмене минеральных веществ (кальция и фосфатов). Кроме того, хрящевые ткани играют формообразующую роль в процессе эмбриогенеза и последующего развития: на месте многих костей вначале образуется хрящ. В хрящевых тканях отсутствуют кровеносные сосуды. Поэтому питательные вещества поступают в хрящ путём диффузии из сосудов надхрящницы, синовиальной жидкости, подлежащей кости. Способность выполнять перечисленные функции определяется особой природой межклеточного вещества данных тканей. Как и все прочие ткани внутренней среды организма, скелетные ткани развиваются из мезенхимы (клетки которой, в свою очередь, выселяются из сомитов и спланхнотомов).

## Хрящевые ткани

Известно два типа хрящевых клеток: хондробласты – находятся, в основном, не в самом хряще, а в надхрящнице, и хондроциты – клетки хряща.

Хондробласты – небольшие уплощённые клетки, способные к пролиферации и синтезу компонентов межклеточного вещества хряща. Предшественниками хондробластов являются стволовые клетки соединительной ткани и прехондробласты. В свою очередь, сами хондробласты, выделяя компоненты межклеточного вещества, «замуровывают» себя в нём и превращаются в хондроциты. Происходящий при этом рост хряща называется аппозиционным (ростом путём наложения). Он реализуется, главным образом, в эмбриогенезе и при регенерации.

Хондроциты – главный тип клеток хряща. Они имеют больший (по сравнению с хондробластами) размер и овальную форму. Хондроциты лежат в особых полостях межклеточного вещества (лакунах) и часто (хотя не всегда) образуют изогенные группы (из 2–6 клеток), происходящие из одной клетки. При этом, в отличие от фиброцитов, некоторые хондроциты сохраняют способность к делению, а другие активно синтезируют компоненты межклеточного вещества. За счёт деятельности хондроцитов происходит увеличение массы хряща изнутри – интерстициальный рост. В межклеточном веществе много волокнистых структур: коллагеновых фибрилл или (в волокнистом хряще) волокон, а в эластическом хряще – ещё и эластических волокон.

Основное аморфное вещество содержит: воду (70–80 %), минеральные вещества (4–7 %), органический компонент (10–15 %), представленный протеогликановыми агрегатами и гликопротеинами. Протеогликановый агрегат содержит 4 компонента. В основе агрегата – длинная нить гиалуроновой кислоты. С помощью глобулярных связующих белков с этой нитью связаны линейные (фибрилярные) пептидные цепи т. н. корового (сердцевинного) белка. В свою очередь, от последних отходят олигосахаридные ветви. Агрегаты обладают высокой гидрофильностью; поэтому связывают большое количество воды и обеспечивают тем самым высокую упругость хряща. При этом они сохраняют проницаемость для низкомолекулярных метаболитов.

### Классификация хрящевых тканей

Исходя из особенностей строения межклеточного вещества, хрящевые ткани делят на 3 вида – волокнистую, гиалиновую и эластическую (таблица 15.1).

Таблица 15.1. – Классификация хрящевых тканей

Признаки	Волокнистая хрящевая ткань	Гиалиновая хрящевая ткань	Эластическая хрящевая ткань
Основная особенность	Большое количество одинаково ориентированных коллагеновых волокон	Большое количество протеогликановых агрегатов	Наличие эластических волокон
Следствие	Способность противостоять большим напряжениям	Высокая упругость	Высокая эластичность

Продолжение таблицы 15.1

Коллагеновые структуры	В данном хряще, как и в собственно соединительных тканях, содержится коллаген I типа, образующий волокна.	В этих двух видах хряща содержится коллаген II типа, который является более гидрофильным (за счёт более высокого содержания гидроксигрупп) и образует лишь фибриллы (не объединяющиеся в волокна).	
Локализация	Межпозвоночные диски (исключая пульпозные ядра). Места прикрепления сухожилий и связок к гиалиновому хрящу.	Суставные поверхности костей. Воздухоносные пути. Места соединения рёбер с грудиной.	Ушная раковина. Некоторые хрящи гортани.

**Волокнистая хрящевая ткань**

**Задания**

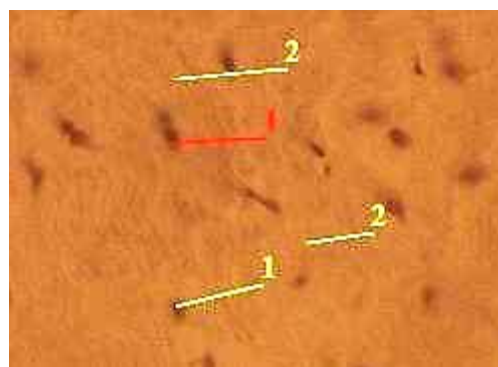
**1. Изучите и зарисуйте** постоянный препарат, подпишите рисунок – волокнистая хрящевая ткань межпозвоночного диска (рисунок 15.1). Хондроциты в данной ткани, в основном, не образуют изогенных групп, а располагаются поодиночке. Они имеют вытянутую форму, палочковидное ядро и узкий ободок цитоплазмы.

Межклеточное вещество является оксифильным – из-за наличия большого количества толстых коллагеновых волокон. Ткань на препарате представлена межпозвоночным диском, видна почти циркулярная организация компонентов ткани. На периферии диска волокнистый хрящ постепенно переходит в плотную оформленную соединительную ткань, коллагеновые волокна которой приобретают косую ориентацию и идут от одного позвонка к другому. В центральной части диска волокнистый хрящ переходит в пульпозное ядро, которое содержит (как гиалиновый хрящ) коллаген II типа (в виде фибрилл) и представляет собой особую разновидность хрящевой ткани.

*Подпись под рисунками:* Препарат – волокнистая хрящевая ткань межпозвоночного диска. Окраска гематоксилин-эозином. На рисунке должны быть обозначены хондроциты, межклеточное вещество.



а) малое увеличение;



б) большое увеличение;

1 – хондроциты; 2 – межклеточное вещество

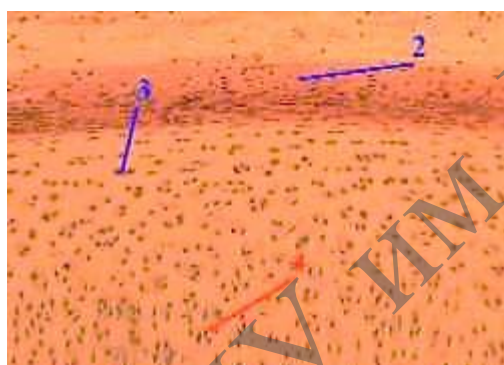
**Рисунок 15.1. – Препарат – волокнистая хрящевая ткань межпозвоночного диска. Окраска гематоксилин-эозином**



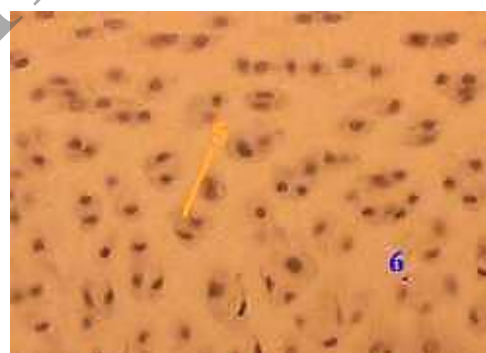## Гиалиновая хрящевая ткань

**2. Изучите и зарисуйте** постоянный препарат, подпишите рисунок – гиалиновая хрящевая ткань трахеи (поперечный срез) (рисунок 15.2). На первом снимке мы видим все оболочки стенки трахеи, в т. ч. фиброзно-хрящевую оболочку, основу которой составляет гиалиновый хрящ. Хрящ со всех сторон покрыт оксифильной надхрящницей. В надхрящнице гиалинового хряща различают волокнистый и клеточный слой. В волокнистом слое находятся кровеносные сосуды, питающие хрящ, а в клеточном (прилежащем к хрящу) – хондробласты (небольшие клетки уплощённой формы). Сразу под надхрящницей располагаются молодые хондроциты – несколько крупнее по размерам и более овальные по форме. Глубже находятся *зрелые хондроциты* – крупные овальные клетки со светлой цитоплазмой, образующие изогенные группы по 2–6 клеток. Непосредственно вокруг изогенных групп хондроцитов межклеточное вещество является оксифильным. В более отдалённых зонах межклеточное вещество становится базофильным. Здесь преобладает аморфный компонент, представленный протеогликановыми агрегатами.

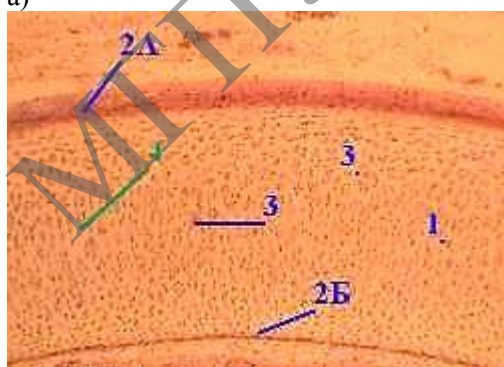
*Подпись под рисунками:* Препарат – гиалиновая хрящевая ткань трахеи (поперечный срез). Окраска гематоксилин-эозином. На рисунке должны быть обозначены фиброзно-хрящевая оболочка, оксифильная надхрящница, надхрящница, молодые хондроциты, изогенные группы, оксифильное межклеточное вещество, базофильное межклеточное вещество.



а)



в)



б)

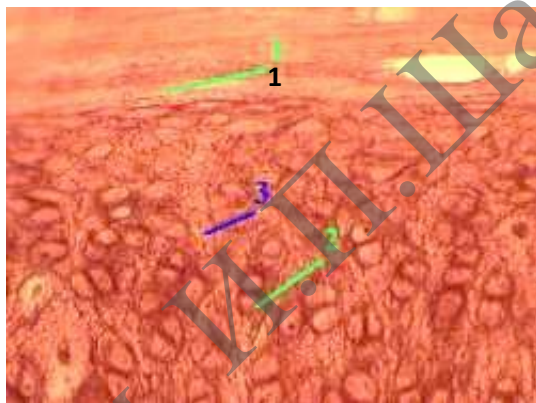
- а) малое увеличение; б) среднее увеличение;  
в) большое увеличение  
1 – фиброзно-хрящевая оболочка;  
2 А; 2 Б – оксифильная надхрящница;  
2 – надхрящница;  
3 – молодые хондроциты; 4 – изогенные группы;  
5 – оксифильное межклеточное вещество;  
6 – базофильное межклеточное вещество

**Рисунок 15.2.** – Препарат – гиалиновая хрящевая ткань трахеи (поперечный срез).  
Окраска гематоксилин-эозином

## Эластическая хрящевая ткань

**3. Изучите и зарисуйте** постоянный препарат, подпишите рисунок – эластическая хрящевая ткань ушной раковины (рисунок 15.3). По общему плану строения у данной ткани много общего с гиалиновым хрящом. Надхрящница, в толще хрящевой пластинки – изогенные группы хондроцитов, которые крупные, овальные и имеют светлую цитоплазму. Особенности же состоят в следующем: группы хондроцитов обычно имеют вид цепочек (из 2-х или большего числа клеток), ориентированных перпендикулярно к поверхности. В межклеточном веществе обнаруживаются эластические волокна, окрашенные орсеином в тёмно-вишнёвый цвет и идущие во всех направлениях. Из-за относительно низкого содержания коллагеновых фибрилл в эластическом хряще не происходит отложение солей Са (обызвествление) при нарушении питания.

*Подпись под рисунками:* Препарат – эластическая хрящевая ткань ушной раковины. Окраска орсеином. На рисунке должны быть обозначены надхрящница, изогенные группы, эластические волокна.



1 – надхрящница; 2 – изогенные группы; 3 – эластические волокна

**Рисунок 15.3.** – Препарат – эластическая хрящевая ткань ушной раковины.

**Окраска орсеином**

## Костные ткани

Клетки костной ткани – остеобласты, остеоциты и остеокласты.

Остеобласты и остеоциты – последовательные стадии развития клеток соответствующего дифферона – т. н. дифферона механоцитов.

Межклеточное вещество костей представлено не только обычными компонентами (коллагеновыми волокнами, протеогликанами, гликопротеинами), но и (на 70 %) *минеральными солями* – главным образом, кристаллами гидроксиапатита  $\text{Ca}_{10}(\text{PO}_4)_6(\text{OH})_2$ . Содержание воды очень низкое (от 6 до 20 %). Поэтому межклеточное вещество находится в твёрдом состоянии, что придаёт костям, по сравнению с хрящом, более высокую прочность и в то же время хрупкость.

Различают 3 вида костной ткани – грубоволокнистую (ретикулофиброзную), пластинчатую (тонковолокнистую) и сетчатую (дентинную) (таблица 15.2).

Таблица 15.2. – Виды костных тканей


Показатели	Грубоволокнистая костная ткань	Пластинчатая костная ткань	Сетчатая (дентинная) костная ткань
Основная особенность	Коллагеновые волокна образуют толстые пучки, идущие в разных направлениях.	Костное вещество (клетки, волокна, основное вещество) организовано в пластинки. Причём, в пределах одной пластинки волокна имеют одинаковое направление, а в пределах соседних пластинок – разное.	Содержит больше неорганического вещества (75 %). В дентине нет лакун, а остеобласты расположены на внутренней стороне дентина в пульпе зуба.
Локализация	Плоские кости эмбриона. Бугорки костей; места заросших черепных швов.	Почти все кости взрослого человека; плоские (лопатка, тазовые кости, кости черепа), губчатые (рёбра, грудина, позвонки) и трубчатые.	Зубы

### Грубоволокнистая костная ткань

#### Задания

**1. Изучите и зарисуйте** постоянный препарат, подпишите рисунок – грубоволокнистая костная ткань (рисунок 15.4). В грубоволокнистой костной ткани видны остециты и толстые пучки оксифильных коллагеновых волокон без определённой ориентации.

*Подпись под рисунками:* Препарат – грубоволокнистая костная ткань. Окраска гематоксилин-эозином. На рисунке должны быть обозначены остециты, толстые пучки оксифильных коллагеновых волокон без определённой ориентации.



1 – остециты; 2 – толстые пучки оксифильных коллагеновых волокон без определённой ориентации

**Рисунок 15.4. – Препарат – грубоволокнистая костная ткань. Окраска гематоксилин-эозином**

## Пластинчатая костная ткань

Пластинчатая костная ткань может иметь губчатую и компактную организацию (таблица 15.3).

Таблица 15.3. – Организация пластинчатой костной ткани

Показатели	Губчатое костное вещество	Компактное костное вещество
Локализация	Из губчатого вещества состоят эпифизы трубчатых костей, внутренний слой (примыкающий к костномозговому каналу) диафизов трубчатых костей, губчатые кости, внутренняя часть плоских костей.	Компактную структуру имеют большая часть диафизов трубчатых костей и поверхностный слой плоских костей.
Отличительная черта	Губчатое вещество построено из бессосудистых костных перекладин (балок), между которыми находятся промежутки – костные ячейки.	В компактном костном веществе практически нет промежутков: за счёт разрастания костной ткани вглубь ячеек, остаются лишь узкие пространства для сосудов – т. н. центральные каналы остеонов.
Костный мозг	В ячейках губчатого вещества содержатся сосуды, питающие кость, и красный костный мозг – кроветворный орган.	Костномозговая полость диафизов трубчатых костей у взрослых содержит жёлтый костный мозг – жировую ткань.
Строение	И губчатое, и компактное костное вещество состоит из костных пластинок.	В компактном же веществе имеются пластинки 3-х типов: общие (генеральные) – окружают всю кость, остеонные – лежат концентрическими слоями вокруг сосуда, образуя т. н. остеоны; вставочные – находятся между остеонами.
	При этом пластинки губчатого вещества обычно ориентированы вдоль направления костных балок.	
Резюме	Тем не менее, единицей строения губчатого вещества принято считать костные пластинки.	Основной единицей строения компактного вещества считаются остеоны.


### Задания

**1. Изучите и зарисуйте** постоянный препарат, подпишите рисунок – пластинчатая костная ткань; поперечный срез диафиза декальцинированной трубчатой кости. Наружный слой кости (рисунок 15.5 а) представлен наружными генеральными пластинками: они лежат под надкостницей и окружают кость.

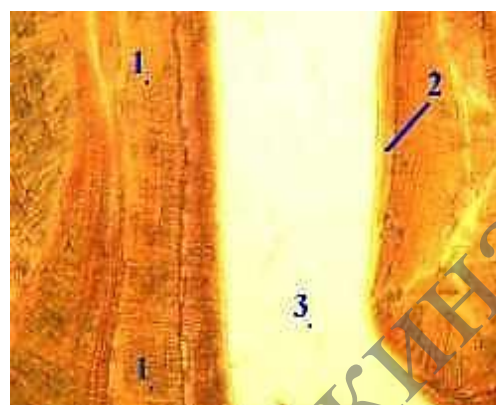
Внутренний слой кости (рисунок 15.5 б) представлен внутренними генеральными пластинками. Они прилегают к эндосту и вместе с ним охватывают костномозговую полость. В ряде мест к данной полости примыкают трабекулы губчатого вещества; тогда внутренние генеральные пластинки выражены нечётко и продолжают в указанные трабекулы.

*Подпись под рисунками:* препарат – пластинчатая костная ткань; поперечный срез диафиза декальцинированной трубчатой кости. Окраска по методу Шморля.

На рисунках должны быть обозначены А – наружные генеральные пластинки, надкостница; Б – внутренние генеральные пластинки, эндост, костномозговая полость.



а) наружный слой кости  
1 – наружные генеральные пластинки;  
2 – надкостница



б) внутренний слой кости  
1 – внутренние генеральные пластинки;  
2 – эндост;  
3 – костномозговая полость

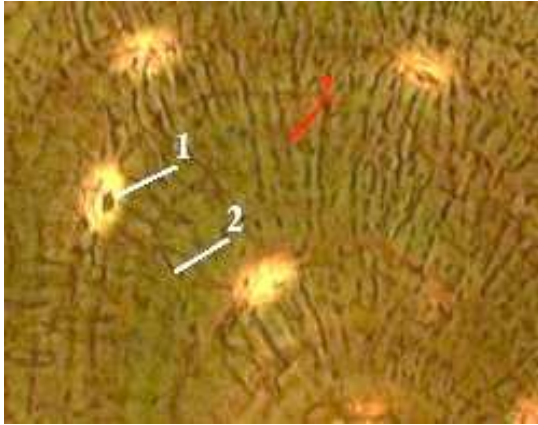
**Рисунок 15.5. – Препарат – пластинчатая костная ткань; поперечный срез диафиза декальцинированной трубчатой кости. Окраска по методу Шморля**

**2. Изучите и зарисуйте** постоянный препарат, подпишите рисунок – пластинчатая костная ткань; поперечный срез диафиза декальцинированной трубчатой кости (средний, или остеонный слой кости). В центре каждого остеона – кровеносный сосуд, вокруг последнего – несколько concentрических слоёв костных пластинок, называемых остеонными. Остеоны ограничены резорбционной (спайной) линией. Между остеонами лежат вставочные костные пластинки, которые представляют собой остатки прежних поколений остеонов. Как уже отмечалось, костные пластинки включают клетки (остеоциты), коллагеновые волокна и основное вещество, богатое минеральными соединениями. При этом волокна в межклеточном веществе неразличимы, а само межклеточное вещество имеет твёрдую консистенцию. Остеоциты отличаются наличием длинных и узких отростков (рисунок 15.6 а)

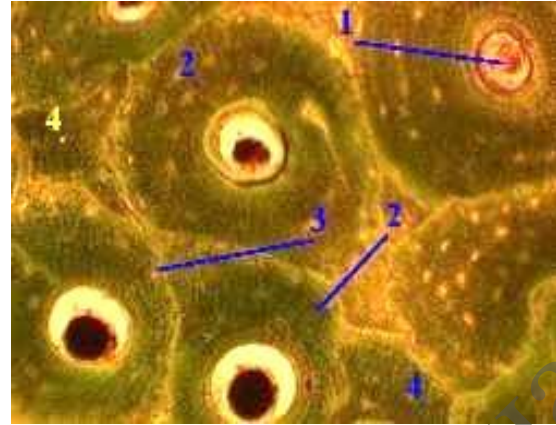
Причём, тела остеоцитов лежат в костных лакунах, а многочисленные отростки – в костных канальцах. Стенки костных полостей и канальцев выстланы густой сетью коллагеновых волокон. Это, в частности, и делает видимыми костные канальцы (рисунок 15.6 б).

В поле зрения – центральный канал остеона, в котором проходит кровеносный сосуд. В этих каналах обычно содержатся и остеогенные клетки (рисунок 15.6 в).

*Подпись под рисунками:* Препарат – пластинчатая костная ткань; поперечный срез диафиза декальцинированной трубчатой кости. Окраска по методу Шморля. На рисунках должны быть обозначены кровеносный сосуд, concentрические слои костных пластинок, резорбционная (спайная) линия, вставочные костные пластинки, б – костные лакуны, в – кровеносный сосуд.



- а) малое увеличение:  
 1 – кровеносный сосуд;  
 2 – concentрические слои  
 костных пластинок;  
 3 – резорбционная (спайная) линия;  
 4 – вставочные костные пластинки



- б) среднее увеличение:  
 1 – костные лакуны;  
 2 – костные канальцы



- в) большое увеличение  
 1 – кровеносный сосуд

**Рисунок 15.6. – Препарат – пластинчатая костная ткань;  
 поперечный срез диафиза декальцинированной трубчатой кости.  
 Окраска по методу Шморля**

### Контрольные вопросы

1. Из какого источника развиваются хрящевые и костные ткани?
2. Каковы функции надхрящницы и надкостницы?
3. Как классифицируют хрящевые и костные ткани?
4. Что является структурно-функциональной единицей компактного вещества трубчатой кости?
5. Какие клетки костной ткани принимают участие в ее построении и разрушении?
6. Какие способы остеогенеза Вам известны и какие стадии в них различают?

### Решение ситуационных задач

Даны два препарата костной ткани. В одном из них видны концентрические костные пластинки, в другом костные пластинки отсутствуют. Определите разновидности костных тканей и место их локализации.

Для изучения предложен препарат гиалинового хряща, окрашенный гематоксилином и эозином. В периферической зоне органа четко выражены два слоя: более плотный – наружный и менее плотный – внутренний. Где находятся малодифференцированные клетки – предшественники хондроцитов?

На электронной микрофотографии представлена клетка костной ткани, в цитоплазме которой интенсивно развита гранулярная эндоплазматическая сеть. С какими функциями связана такая ультраструктура клетки и как называется эта клетка?

На электронной микрофотографии представлена одна из клеток костной ткани. В цитоплазме этой клетки наблюдается большое количество лизосом. С какими функциями связана такая структурная особенность клетки? Какая это клетка?

МГТУ им. И.П.Шамшурдина

## Лабораторная работа № 16

### КРОВЬ И ЛИМФА

#### Цели занятия

Изучить морфологические и функциональные особенности крови и лимфы.

Научиться давать морфофункциональную характеристику крови как ткани.

Приобрести навыки и умения различать в препарате мазка крови эритроциты, нейтрофильные, эозинофильные, базофильные гранулоциты, лимфоциты и моноциты.

#### Вопросы и задания для самоподготовки

1. Строение, функции и производные мезенхимы.
2. Классификация тканей внутренней среды.
3. Общие принципы строения тканей внутренней среды.
4. Функциональное значение тканей внутренней среды.
5. Кровь как один из видов тканей внутренней среды.
6. Плазма.
7. Функции крови.
8. Классификация форменных элементов крови.
9. Эритроциты. Их строение и функции.
10. Тромбоциты. Строение и функции. Роль в свертывании крови.
11. Общие свойства лейкоцитов.
12. Нейтрофильные гранулоциты. Строение и функции.
13. Эозинофильные гранулоциты. Строение и функции.
14. Базофильные гранулоциты. Строение и функции.
15. Общая характеристика лимфоцитов.
16. Т- и В- лимфоциты и их участие в иммунных реакциях.
17. Моноциты. Макрофагическая система организма.
18. Гемограмма. Лейкоцитарная формула.
19. Лимфа как ткань.

**Оборудование и материалы:** постоянные микропрепараты, микроскопы.

Объём крови в организме взрослого человека – около 5 л. В крови различают 2 компонента: плазму (межклеточное вещество) – 55–60 % объёма крови (около 3 л) и форменные элементы – 40–45 % объёма крови.

Плазма – светло-жёлтая надосадочная жидкость. Она содержит воду (примерно 90 % от массы), белки (6,5–8,5 %) – альбумины, глобулины и фибриноген; многочисленные низкомолекулярные органические соединения – промежуточные или конечные продукты обмена веществ, переносимые из одних органов в другие; различные неорганические ионы в свободном состоянии или в связи со специальными транспортными белками. Если же дать крови свернуться, то после отделения сгустка вместо плазмы получается сыворотка крови. Она отличается от плазмы только отсутствием фибриногена. К форменным элементам крови относятся эритроциты (красные кровяные тельца) –  $5-10^{12}$  1/л, лейкоциты (белые кровяные клетки) –  $6-10^9$  1/л, тромбоциты (красные пластинки) –  $2,5-10^{11}$  1/л. Каждый компонент крови находится в динамическом равновесии

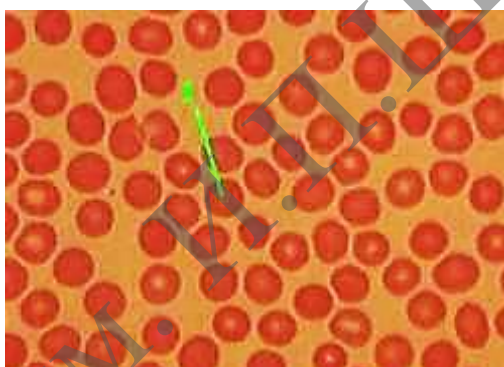


(стационарном состоянии): всё время происходят поступление в кровь новых порций данного компонента и удаление из крови примерно таких же его количеств. Так, средняя продолжительность циркуляции эритроцитов – 120 суток. Лейкоциты же непрерывно циркулируют в крови всего 4–12 часов, многократно выходят из крови в разные ткани и вновь возвращаются в кровь, и общая продолжительность их жизни составляет (в зависимости от вида лейкоцита) от нескольких недель до нескольких месяцев.

### Задание

**1. Изучите и зарисуйте постоянный препарат, подпишите рисунок – мазок крови: эритроциты в мазке (рисунок 16.1).** На препаратах основная часть форменных элементов крови представлена эритроцитами (которых в 1000 раз больше, чем лейкоцитов). Поэтому в этом поле зрения мы не видим других клеток, кроме эритроцитов. Эритроциты отличаются характерной морфологией: лишены ядер, имеют на препарате округлую форму и относительно постоянный диаметр, эозином окрашиваются в розовый цвет, в центре – более светлые, что объясняется формой клеток – в виде двояковогнутого диска.

*Подпись под рисунками:* Препарат – мазок крови: эритроциты в мазке. Окраска по Романовскому-Гимза. На рисунке должны быть обозначены эритроциты.



1 – эритроциты

**Рисунок 16.1. – Препарат – мазок крови: эритроциты в мазке. Окраска по Романовскому-Гимза Лейкоциты**

Все лейкоциты имеют шаровидную форму, содержат ядро, а по размеру – крупнее эритроцитов. Морфологическая классификация лейкоцитов (лейкоцитарная формула) и относительное содержание каждого их вида (от общего числа лейкоцитов) приведена в таблице 16.1.

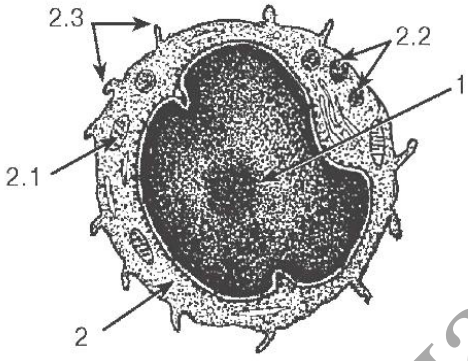
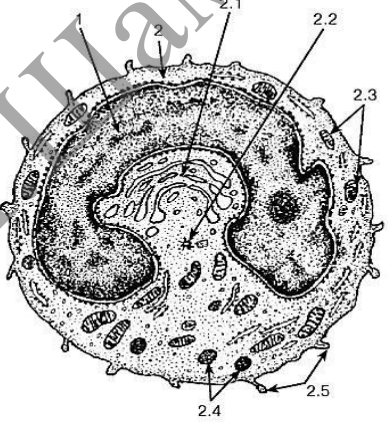
Таблица 16.1. – Классификация лейкоцитов и лейкоцитарная формула

I. Гранулоциты, или зернистые лейкоциты				II. Агранулоциты, или незернистые лейкоциты		
Нейтрофильные гранулоциты, или нейтрофилы			Эозинофилы	Базофилы	Моноциты	Лимфоциты
Юные	Палочко-ядерные	Сегментоядерные	Все виды	Все виды	–	Все виды
0–0,5 %	3–5 %	65–70 %	2–4 %	0,5–1,0 %	6–8 %	20–30 %

Функции перечисленных видов клеток таковы (таблица 16.2).

Таблица 16.2. – Функции лейкоцитов

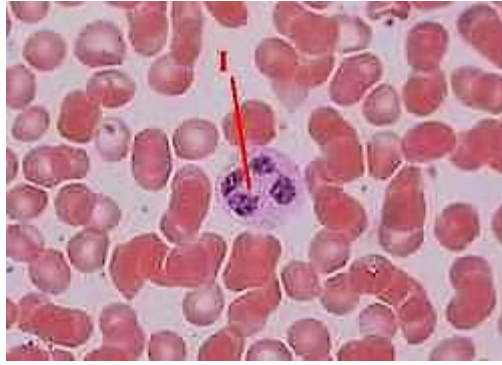<p>Нейтрофилы</p>	<p>Нейтрофилы являются микрофагами: мигрируют из крови в другие ткани и здесь фагоцитируют микробы и прочие частицы, что может приводить к местной воспалительной реакции. В очаге воспаления погибшие нейтрофилы и убитые бактерии составляют гной.</p>	 <p>1 – ядро; 2 – цитоплазма; 2.1 – специфические гранулы; 2.2 – неспецифические гранулы; 2.3 – псевдоподии</p> <p><b>Рисунок 16.2. – Ультраструктура сегментоядерного нейтрофильного гранулоцита</b></p>
<p>Базофилы</p>	<p>Базофилы образуют гистамин, который при воспалении и аллергии способствуют повышению проницаемости микрососудов и их расширению. Образуют также гепарин – компонент антисвёртывающей системы крови.</p>	 <p>1 – ядро; 2 – цитоплазма; 2.1 – специфические гранулы; 2.2 – неспецифические гранулы</p> <p><b>Рисунок 16.3. – Ультраструктура базофильного гранулоцита</b></p>
<p>Эозинофилы</p>	<p>Эозинофилы ограничивают воспалительную реакцию: они перемещаются в область с высокой концентрацией гистамина и оказывают здесь антигистаминное действие: тормозят освобождение гистамина из базофилов, а также адсорбируют его, фагоцитируют и инактивируют. Являются также фактором противопаразитарной защиты, воздействуя на простейших щелочным белком.</p>	 <p>1 – ядро; 2 – цитоплазма; 2.1 – специфические гранулы с кристаллоидными телами; 2.2 – неспецифические гранулы</p> <p><b>Рисунок 16.4. – Ультраструктура эозинофильного гранулоцита</b></p>

<p>Лимфоциты</p>	<p>Лимфоциты обеспечивают иммунную реакцию: имеют на поверхности специфические иммуноглобулины (выполняющие роль рецепторов), с их помощью и при участии макрофагов распознают чужеродные агенты (антигены) и способствуют их инактивации. Последнее осуществляется путём выработки антител, или иммуноглобулинов (Ig) (гуморальный иммунитет), либо путём лизиса клеток (клеточный иммунитет).</p>	 <p>1 – ядро; 2 – цитоплазма; 2.1 – митохондрия, 2.2 – неспецифические (азурофильные) гранулы, 2.3 – псевдоподии</p> <p><b>Рисунок 16.5. – Ультраструктура лимфоцита</b></p>
<p>Моноциты</p>	<p>Моноциты в тканях превращаются в макрофаги. Последние осуществляют фагоцитоз (непосредственный или опосредованный), представляют лимфоцитам антигены, секретируют медиаторы, регулирующие иммунную реакцию.</p>	 <p>1 – ядро; 2 – цитоплазма: 2.1 – комплекс Гольджи; 2.2 – центриоли; 2.3 – митохондрии; 2.4 – неспецифические гранулы; 2.5 – псевдоподии</p> <p><b>Рисунок 16.6. – Ультраструктура моноцита</b></p>

### Задания

**1. Изучите и зарисуйте** постоянный препарат, подпишите рисунок – нейтрофилы в мазке (рисунок 16.7). В этом поле зрения препарата среди эритроцитов мы видим сегментоядерный нейтрофил. Ядро состоит из нескольких (обычно 3–4) связанных друг с другом сегментов. В цитоплазме – трудно различимая мелкая зернистость, обусловленная наличием гранул фиолетово-розового цвета.

*Подпись под рисунками:* Препарат – мазок крови: нейтрофилы в мазке. Окраска по Романовскому-Гимза. На рисунке должен быть обозначен сегментоядерный нейтрофил.

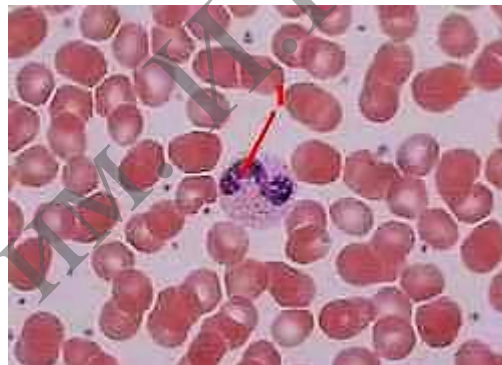


1 – сегментоядерный нейтрофил

**Рисунок 16.7. – Препарат – мазок крови: нейтрофилы в мазке. Окраска по Романовскому-Гимза**

**2. Изучите и зарисуйте постоянный препарат, подпишите рисунок – палочкоядерный нейтрофил (рисунок 16.8).** Здесь в поле зрения – палочкоядерный нейтрофил. В отличие от предыдущего случая, ядро ещё не сегментировано, а имеет форму изогнутой палочки. Зернистость в цитоплазме – по внешнему виду такая же, как в сегментоядерном нейтрофиле.

*Подпись под рисунками:* Препарат – мазок крови: нейтрофилы в мазке. Окраска по Романовскому. На рисунке должен быть обозначен сегментоядерный нейтрофил.

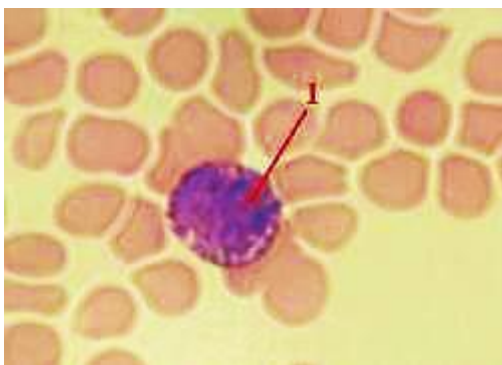


1 – палочкоядерный нейтрофил

**Рисунок 16.8. – Препарат – мазок крови: нейтрофилы в мазке. Окраска по Романовскому-Гимза**

**3. Изучите и зарисуйте постоянный препарат, подпишите рисунок – базофил в мазке (рисунок 16.9).** В данном случае в поле зрения попал базофильный гранулоцит. Цитоплазма содержит большое количество круглых базофильных гранул фиолетово-вишнёвого цвета. Сквозь них просматривается ядро. У базофилов ядро обычно имеет слабодольчатую структуру, но разглядеть последнюю не всегда удаётся.

*Подпись под рисунками:* Препарат – мазок крови: базофил в мазке. Окраска по Романовскому. На рисунке должен быть обозначен базофильный гранулоцит.

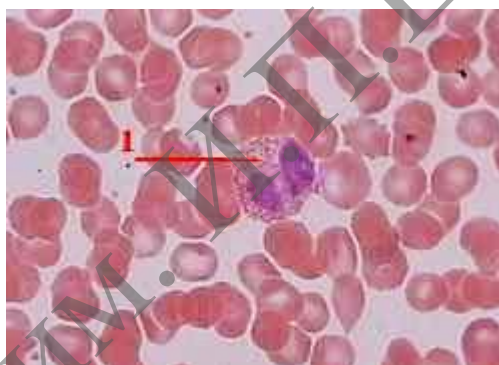

1 – базофильный гранулоцит

**Рисунок 16.9. – Препарат – мазок крови: базофил в мазке.  
Окраска по Романовскому-Гимза**

**4. Изучите и зарисуйте** постоянный препарат, подпишите рисунок – эозинофил в мазке (рисунок 16.10). Ядро эозинофильного гранулоцита обычно состоит из двух сегментов. В цитоплазме преобладают оксифильные гранулы, окрашенные эозином в розовый цвет.

*Подпись под рисунками:* Препарат – мазок крови; эозинофил в мазке. Окраска по Романовскому. На рисунке должен быть обозначен эозинофильный гранулоцит.



1 – эозинофильный гранулоцит

**Рисунок 16.10. – Препарат – мазок крови: эозинофил в мазке.  
Окраска по Романовскому-Гимза**

### Лимфоциты и моноциты

Отличить моноциты от лимфоцитов можно по следующим признакам (таблица 16.3).

Таблица 16.3. – Отличительные признаки лимфоцитов и моноцитов

Признаки	Лимфоциты	Моноциты
Размер клеток	По размеру лимфоциты делятся на малые (8 мкм) – лишь чуть крупнее эритроцитов – и средние (10 мкм)	Моноциты –значительно крупнее: в мазке, расплываясь по стеклу, имеют в диаметре 18–20 мкм
Форма и окраска ядра	Ядро – круглое, гиперхромное (сильно окрашенное)	Ядро – бобовидное или подковообразное, светлое
Цитоплазма	Цитоплазма составляет лишь узкий ободок вокруг ядра, базофильна и не содержит гранул	Цитоплазма составляет заметную часть клетки, менее базофильна и возле ядра может содержать несколько гранул

По происхождению и функции популяция лимфоцитов делится на 2 основные субпопуляции: В-клетки (примерно 30 % лимфоцитов крови) и Т-клетки (около 65 % лимфоцитов крови). Остальные 5 % приходятся на недифференцированные лимфоциты, а также на т. н. NK- и К-клетки.

В свою очередь, Т-клетки подразделяются на три группы: Т-хелперы, Т-супрессоры и Т-киллеры.

В-лимфоциты в процессе иммунного ответа (т. е. в ответ на антигенную стимуляцию) превращаются в тканях в плазматические клетки (*плазмоциты*), активно синтезирующие специфические антитела. Последние связываются либо с растворимыми антигенами (после чего образовавшиеся комплексы фагоцитируются нейтрофилами), либо с антигенами на поверхности клеток (что приводит, в конечном счёте, к разрушению этих клеток).

Т-лимфоциты (тимусзависимые клетки):

*Т-хелперы* взаимодействуют с антигенами и, вырабатывая ряд стимуляторов, резко активизируют иммунный ответ В-клеток.

*Т-супрессоры* оказывают противоположное (сдерживающее) влияние на иммунный ответ, чтобы он не достигал чрезмерной силы.

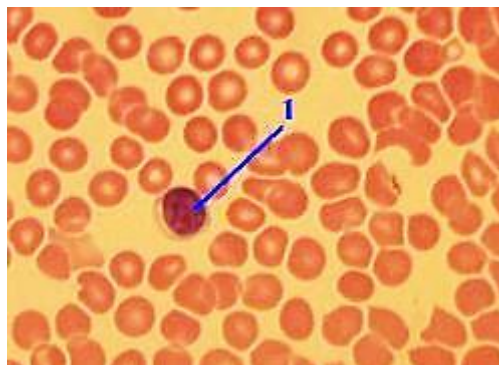
*Т-киллеры*, узнавая чужеродные клетки, разрушают их, выделяя вещества, лизирующие плазмолемму. Обломки же последних фагоцитируются макрофагами.

Несмотря на разные функции, морфологически перечисленные популяции лимфоцитов неразличимы. Их отличают только иммунологически по наличию специфических мембранных белков-маркёров.

### Задания

**1. Изучите и зарисуйте** постоянный препарат, подпишите рисунок – мазок крови: лимфоцит в мазке (рисунок 16.11). Мы видим лимфоцит (1). Он имеет небольшие размеры, крупное ядро, занимающее основную часть клетки, узкий ободок базофильной цитоплазмы. По своей функции это может быть представитель любой из перечисленных популяций – В-лимфоцитов, Т-хелперов, Т-супрессоров или Т-киллеров.

*Подпись под рисунками:* Препарат – мазок крови: лимфоцит в мазке. Окраска по Романовскому. На рисунке должен быть обозначен лимфоцит.

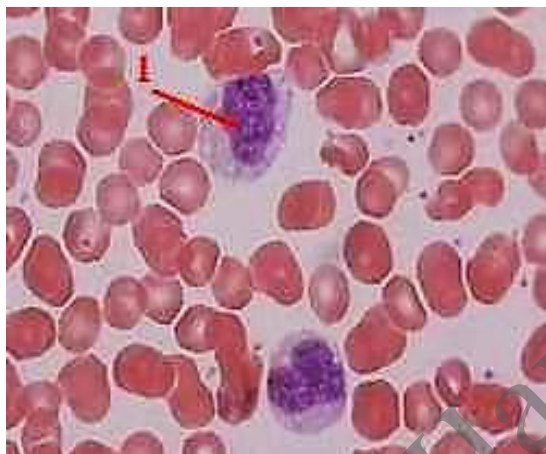

1 – лимфоцит

**Рисунок 16.11. – Препарат – мазок крови: лимфоцит.  
Окраска по Романовскому-Гимза**

**2. Изучите и зарисуйте** постоянный препарат, подпишите рисунок – мазок крови: моноциты в мазке (рисунок 16.12). В этом поле зрения – два моноцита. Они более, чем вдвое, крупнее окружающих эритроцитов. Ядро – бобовидное, а цитоплазма имеет вид светлого широкого ободка.

*Подпись под рисунком:* Препарат – мазок крови: моноцит в мазке. Окраска по Романовскому. На рисунке должен быть обозначен моноцит.



1 – моноцит

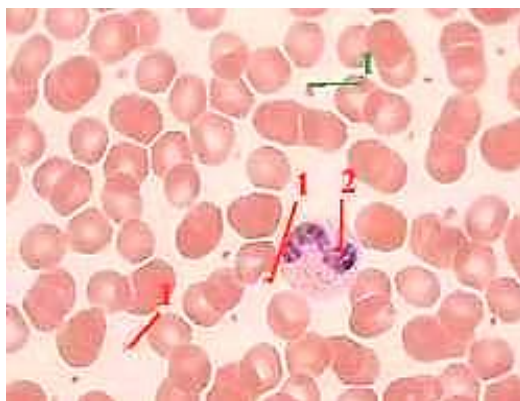
**Рисунок 16.12.** – Препарат – мазок крови: моноциты в мазке.  
Окраска по Романовскому-Гимза

## Тромбоциты

### Задание

**Изучите и зарисуйте** постоянный препарат, подпишите рисунок – тромбоциты в мазке (рисунок 16.13). Тромбоциты – это безъядерные фрагменты цитоплазмы, отделившиеся в красном костном мозгу от мегакариоцитов (гигантских клеток) и циркулирующие в крови. По размеру (2–3 мкм) тромбоциты в несколько раз меньше эритроцитов. В центральной части тромбоцит содержит грануломер (или хромомер) – выраженную зернистость, которая представлена гранулами нескольких видов, глыбками гликогена, ЭПС, митохондриями и является базофильной. Периферическая часть тромбоцита – гомогенный гиаломер, который окрашивается по-разному в зависимости от возраста тромбоцита. На поверхности тромбоцита имеется большое количество фосфатных групп – компонентов мембранных фосфолипидов и фосфопротеинов. Эти группы придают тромбоцитам отрицательный заряд. Но главное, с их помощью происходит связывание ряда факторов свёртывания крови.

*Подпись под рисунками:* Препарат – мазок крови: тромбоциты в мазке. Окраска по Романовскому. На рисунке должны быть обозначены тромбоциты, палочкоядерные нейтрофилы.



1 – тромбоцит; 2 – палочкоядерный нейтрофил

**Рисунок 16.13. – Препарат – мазок крови: тромбоциты в мазке.  
Окраска по Романовскому-Гимза**

### Контрольные вопросы

1. Что такое гемограмма и какова она у взрослого человека?
2. Что такое лейкоцитарная формула взрослого человека?
3. Каковы морфологическая и химическая характеристики гранулоцитов и их функциональное значение?
4. Что понимают под агранулоцитами, их морфологической и функциональной характеристиками?
5. Какие морфологическая и химическая особенности эритроцитов и кровяных пластинок (тромбоцитов)?

### Решение ситуационных задач

В мазке крови найдены базофилы, лимфоциты, нейтрофилы, моноциты, эозинофилы. Какие клетки Вы отнесете к агранулоцитам?

У одного из лейкоцитов ядро состоит из двух сегментов, у другого из четырех. Какая клетка является эозинофилом? Какие дополнительные сведения нужны для подтверждения ответа?

При подсчете лейкоцитарной формулы у здорового человека установлено, что количество одного из типов лейкоцитов составило менее 2%. По каким морфологическим признакам были идентифицированы эти клетки?

Просматривая мазок крови, исследователь обнаружил клетки размером в 2–3 раза больше эритроцитов, слабобазофильную цитоплазму и подковообразное ядро. Какие это клетки и каково их функциональное значение?

При подсчете лейкоцитарной формулы в мазке крови взрослого человека обнаружены лейкоциты с резко базофильным ядром, вокруг которого имеется узкий ободок светло-голубой цитоплазмы. Их относительное количество составило 40%. Какие это форменные элементы? Соответствует ли норме их количество?

При подсчете лейкоцитарной формулы в мазке крови взрослого человека обнаружено 5% лейкоцитов с бобовидным ядром и светлой цитоплазмой, содержащей едва различимые оксифильные гранулы. Похожие на них лейкоциты, но с палочковидным ядром составили 10%, а сегментированным ядром – 45%. Какие это лейкоциты?. Соответствует ли норме их число?



## Лабораторная работа № 17

### МЫШЕЧНЫЕ ТКАНИ

#### Цели занятия

Изучить морфологические и функциональные особенности мышечной ткани. Научиться идентифицировать гладкую и поперечнополосатую мышечные ткани.

Приобрести умения объяснять структурные различия в организации медленных и быстрых мышечных волокон.

Овладеть навыками характеризовать строение мышцы как органа.

#### Вопросы и задания для самоподготовки

1. Общая характеристика мышечных тканей.
2. Классификация мышечных тканей: а) морфо-функциональная; б) гистогенетическая.
3. Общая характеристика гладкой мышечной ткани.
4. Строение гладкого миоцита.
5. Сократительный аппарат и механизм сокращения гладких миоцитов.
6. Регенерация гладкой мышечной ткани.
7. Общая характеристика скелетной мышечной ткани.
8. Сократительный аппарат мышечного волокна.
9. Строение саркомера.
10. Механизм мышечного сокращения.
11. Регенерация скелетной мышечной ткани.
12. Строение мышцы как органа.
13. Общая характеристика сердечной мышечной ткани.
14. Строение рабочих кардиомиоцитов.
15. Межклеточные контакты между кардиомиоцитами.
16. Гистогенез и регенерация сердечной мышечной ткани.

**Оборудование и материалы:** постоянные микропрепараты, микроскопы.

Мышечные ткани – это ткани, для которых способность к сокращению является главным свойством. Благодаря данной способности, мышечные ткани обеспечивают изменение положения в пространстве частей тела или тела в целом, а также изменение формы и объема отдельных органов.

Таблица 17.1. – Виды мышечных тканей и их происхождение

Виды мышечных тканей		Происхождение
I. Поперечно-полосатые (исчерченные) мышечные ткани	1. Скелетная мышечная ткань	Из миотомов
	2. Сердечная мышечная ткань	Из миоэпикардальной пластинки (находящейся в составе висцерального листка спланхнотома).
II. Гладкие (неисчерченные) мышечные ткани	1. Гладкая мышечная ткань сосудов и внутренних органов	Из мезенхимы
	2. Мышечная ткань нейрального происхождения (мышцы радужки глаза)	Из клеток нейрального зачатка в составе стенки глазного бокала

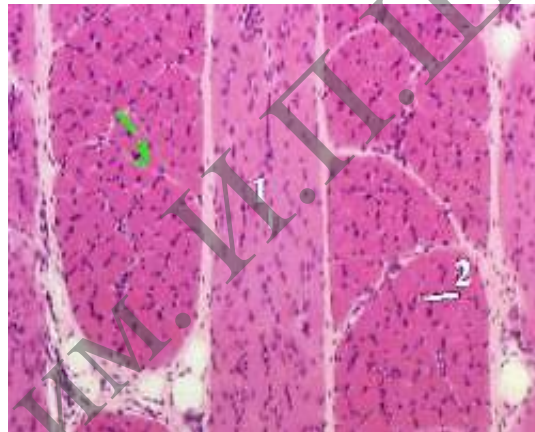
## Скелетная поперечнополосатая мышечная ткань

Данная ткань развивается из клеток миотомов. При этом одни клетки в процессе дифференцировки сливаются друг с другом, образуя миосимпластические волокна. Другие клетки дифференцируются в миосателлиты – одноядерные клетки, прилегающие к поверхности симпласта. Они участвуют в регенерации мышечной ткани.

### Задания

**1. Изучите и зарисуйте** постоянный препарат, подпишите рисунок – поперечнополосатая скелетная мышечная ткань (малое увеличение) (рисунок 17.1). На препарате видны пучки мышечных волокон, срезаемых продольно или поперечно. Между волокнами в пучке – прослойки рыхлой соединительной ткани, или эндомизий. Мышечные волокна – оксифильны из-за высокого содержания белков.

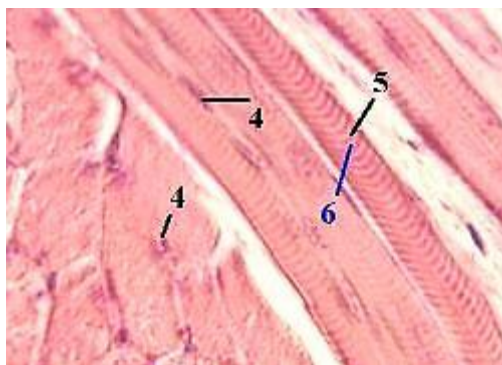
*Подпись под рисунками:* Препарат – поперечнополосатая скелетная мышечная ткань; срез языка. Окраска гематоксилин-эозином (малое увеличение). На рисунке должны быть обозначены пучки мышечных волокон, срезаемых продольно, пучки мышечных волокон, срезаемых поперечно, эндомизий.



1 – пучки мышечных волокон, срезаемых продольно; 2 – пучки мышечных волокон, срезаемых поперечно; 3 – эндомизий

**Рисунок 17.1.** – Препарат – поперечнополосатая скелетная мышечная ткань; срез языка. Окраска гематоксилин-эозином (малое увеличение)

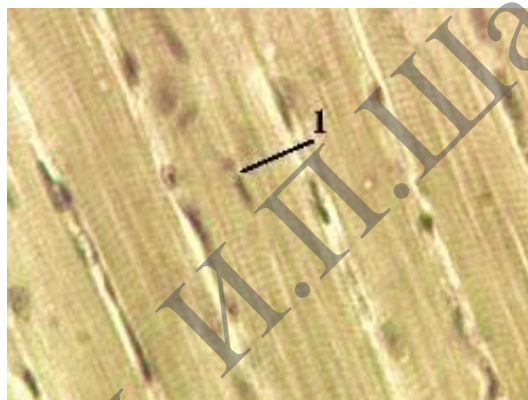
**2. Изучите и зарисуйте** постоянный препарат, подпишите рисунок – поперечнополосатая скелетная мышечная ткань (среднее увеличение) (рисунок 17.2). При среднем увеличении у продольно срезаемых волокон наблюдаются 2 признака, характерные для скелетной мышечной ткани – множественные ядра (4), имеющие вытянутую форму, располагаются на периферии волокон непосредственно под плазмолеммой. Причина в очень высоком содержании миофибрилл: они занимают около 70 % объема волокон и оттесняют ядра на периферию. Сами же волокна являются поперечно исчерченными: в них чередуются темные (5) и светлые (6) полосы.



4 – множественные ядра; 5 – тёмные полосы; 6 – светлые полосы

**Рисунок 17.2. – Препарат – поперечнополосатая скелетная мышечная ткань; срез языка. Окраска гематоксилин-эозином (среднее увеличение)**

При окраске железным гематоксилином (рисунок 17.3) ещё четче выявляет перечисленные выше особенности. У продольно срезанных волокон мы видим поперечную исчерченность и периферическое положение ядер.



1 – ядра

**Рисунок 17.3. – Препарат – поперечнополосатая скелетная мышечная ткань, продольный срез языка. Окраска железным гематоксилином**


### **Сердечная поперечнополосатая мышечная ткань**

Функциональные волокна: состоят из клеток – кардиомиоцитов. Границы между последними называются вставочными дисками. Виды контактов между соседними кардиомиоцитами: десмосомы, интердигитации, нексусы. Нексусы обеспечивают электрическую связь между кардиомиоцитами. В области вставочных дисков в плазмолемме кардиоцитов находятся зоны прикрепления миофибрилл. Содержание миофибрилл меньше: они занимают около 40 % объёма клеток. Это сказывается на положении ядер. В клетке присутствуют 1–2 ядра, как правило, полиплоидные. Они занимают центральное положение в клетке. Миосателлитов и стволовых клеток нет; поэтому новые кардиомиоциты и функциональные волокна при регенерации не образуются. Кроме сократительных кардиомиоцитов, существует другая разновидность клеток – проводящие кардиомиоциты.

### Задание

**Изучите и зарисуйте** постоянный препарат, подпишите рисунок – срез миокарда (рисунок 17.4). В поле зрения – только сократительные элементы миокарда. В продольно срезанных функциональных волокнах видна, как и в скелетных мышечных волокнах, поперечная исчерченность. Вместе с тем, наблюдаются и две вышеназванные особенности: вставочные диски (в виде тёмных полос), разделяющие волокна на отдельные кардиомиоциты; центральное положение ядер в клетках.

*Подпись под рисунками:* Препарат – срез миокарда. Окраска железным гематоксилином. На рисунке должны быть обозначены поперечная исчерченность, вставочные диски.



1 – поперечная исчерченность; 2 – вставочные диски

**Рисунок 17.4. – Препарат – срез миокарда.**

**Окраска железным гематоксилином**

### Гладкая мышечная ткань

Гладкие миоциты не имеют поперечной исчерченности. Они содержат в своей центральной части по одному палочковидному ядру. Во многих клетках – большое количество гранулярной ЭПС. Здесь происходит синтез компонентов межклеточного вещества – протеогликанов, коллагена, эластина и пр.

В гладких миоцитах нет Т-трубочек, L-канальцев и терминальных цистерн, как в скелетной и сердечной тканях. Тем не менее, плазмолемма образует многочисленные впячивания – кавеолы, которые превращаются в пузырьки. Считают, что эти образования участвуют в транспорте в клетку ионов  $Ca^{2+}$  из окружающей среды. В отличие от этого, в поперечнополосатых тканях впячивания плазмолеммы – Т-трубочки – участвуют в проведении возбуждения.

Каждый гладкий миоцит окружен базальной мембраной. Вокруг клетки соединительнотканые волокна образуют эндомизий. Гладкие миоциты часто образуют пучки. При этом клетки связаны между собой нексусами.



### Решение ситуационных задач

Даны два препарата мышечной ткани. В одном хорошо видны оксифильные волокна с большим количеством ядер под оболочкой, а в другом – клетки веретеновидной формы с вытянутым палочковидным ядром, расположенным в центре клетки. Какие это ткани?

Представлены две электронные микрофотографии мышечных тканей. На одной из них видны параллельно расположенные миофибриллы, в которых четко выражены А- и I-диски; между миофибриллами – цепочки митохондрий и хорошо развитая агранулярная эндоплазматическая сеть. На другой микрофотографии видны также митохондрии и каналцы агранулярной эндоплазматической сети, однако чередование А- и I- дисков в миофибриллах не наблюдается. К каким разновидностям мышечной ткани они относятся?

При окраске препарата мышечной ткани железным гематоксилином выявлена поперечная исчерченность. По каким дополнительным морфологическим признакам можно идентифицировать сердечную мышечную ткань?

На одной электронной микрофотографии участка поперечнополосатого мышечного волокна демонстрируется следующая картина: тонкие миофиламенты настолько заходят в А-диск, что I-диски едва обнаруживаются в саркомерах; на другой фотографии в саркомерах видны довольно широкие I-диски. Объясните функциональное состояние мышечных волокон на обеих фотографиях.

## Лабораторная работа № 18

### НЕРВНАЯ ТКАНЬ

#### Цели занятия

Изучить морфологические и функциональные особенности нервной ткани.  
Научиться идентифицировать различные виды нейроцитов и глиоцитов.  
Приобрести умения характеризовать цитологические особенности нервных клеток и их отростков на микроскопическом уровне.  
Овладеть навыками объяснять микроскопические особенности миелиновых и безмиелиновых нервных волокон, содержание процесса миелинизации.

#### Вопросы и задания для самоподготовки

1. Источники образования нервной ткани. Дифференциация нервной пластинки.
2. Классификация нервных клеток (морфо-функциональная, медиаторная).
3. Структурные компоненты нервной ткани.
4. Нейроны. Их цитологические особенности. Морфо-функциональная полярность нейронов. Значение.
5. Нейроглия (морфо-функциональное значение): эпендимная; астоцитарная; олигодендроглия; микроглия.
6. Безмиелиновые нервные волокна. Их образование.
7. Миелиновые нервные волокна. Их образование.
8. Взаимоотношения нейронов, глии и кровеносных сосудов.
9. Гемато-энцефалический и гемато-ликворный барьеры.
10. Строение и классификация синапсов.
11. Афферентные нервные окончания. Их классификация и строение.
12. Эфферентные нервные окончания. Моторная бляшка.

**Оборудование и материалы:** постоянные микропрепараты, микроскопы.

Нервная ткань является основной среди тех тканей, которые формируют нервную систему. В этой ткани – клетки двух типов: нервные – нейроциты, или нейроны, и глиальные – глиоциты, или нейроглия.

Прежде всего, нейроны принимают (рецептируют) поступающие сигналы. Каждый вид нейронов настроен на восприятие строго определённых сигналов. В ответ на сигнал, воспринявший его участок нейрона приходит в одно из двух состояний: возбуждения (что обычно выражается в деполяризации плазматической мембраны) или торможения (гиперполяризация плазмалеммы). Возбуждающий или тормозящий сигнал передаётся нейроном (точнее, его отростком) другим объектам: очередному нейрону или эффекторному органу. Чаще всего отросток нейрона образует непосредственный контакт (синапс) с соответствующим объектом. При этом передатчиком сигнала служит химическое вещество, называемое медиатором. Реже (в случае секреторных нейронов) отростки нейрона образуют контакты (тоже называемые синапсами) с кровеносным сосудом и выделяют соответствующее вещество (нейрогормон) в кровь.

Глия. Глиальные клетки обеспечивают деятельность нейронов, играя вспомогательную роль – опорную, трофическую, барьерную и защитную. Кроме того, некоторые глиоциты выполняют секреторную функцию, образуя жидкость (ликвор), которая заполняет спинномозговой канал и желудочки мозга.

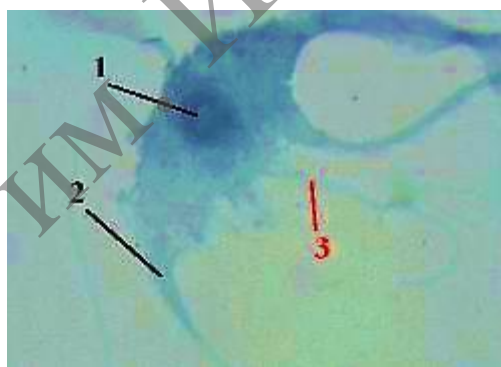
По функции нейроны делятся на 3 вида: чувствительные (или рецепторные), ассоциативные и эффекторные. Отростки нейронов, покрытые глиальными клетками, образуют нервные волокна.

В нейроне выделяют тело (перикарион) и отростки. Среди отростков нейронов различают дендриты и аксон. Дендриты это отростки, по которым импульс идёт к телу нейрона. Клетка может иметь несколько или даже много дендритов. Аксон (нейрит) – это отросток, по которому импульс идёт от тела нейронов. Аксон всегда один. В своей конечной части аксон может отдавать коллатерали и контактировать сразу с несколькими клетками. По общему количеству отростков нейроны и их предшественники делятся на несколько видов: униполярные, псевдоуниполярные, биполярные, и мультиполярные нейроны.

### Задание

**Изучите и зарисуйте** постоянный препарат, подпишите рисунок – изолированный мультиполярный нейронит спинного мозга (рисунок 18.1). При данном методе окраски нейрон имеет тёмно-серый цвет; в его центре – тёмное округлое ядро. Многочисленные дендриты ветвятся; аксон отходит от тела клетки, не ветвясь.

*Подпись под рисунком:* Препарат – изолированный мультиполярный нейронит спинного мозга. Окраска нигрозином. На рисунке должны быть обозначены ядро, многочисленные дендриты, аксон.



1 – ядро; 2 – аксон; 3 – многочисленные дендриты

**Рисунок 18.1. – Препарат – изолированный мультиполярный нейронит спинного мозга. Окраска нигрозином**

### Нейроглия

Нейроглию подразделяют следующим образом. Глия центральной нервной системы: макроглия – происходит из глиобластов; сюда относятся: олигодендроциты, астроциты и эпендимная глия; микроглия – происходит из промоноцитов.

Глия периферической нервной системы (часто её рассматривают как разновидность олигодендроглии): мантийные глиоциты (клетки-сателлиты, или глиоциты ганглиев), нейролеммоциты (шванновские клетки).



Олигодендроглия и периферическая нейроглия. У олигодендроглиоцитов отростки – немногочисленные короткие и слабоветвящиеся. По локализации и функции олигодендроглиоциты ЦНС и периферические нейроглиоциты подразделяются на 2 типа: олигодендроциты, прилежащие к перикариону, и олигодендроциты нервных волокон

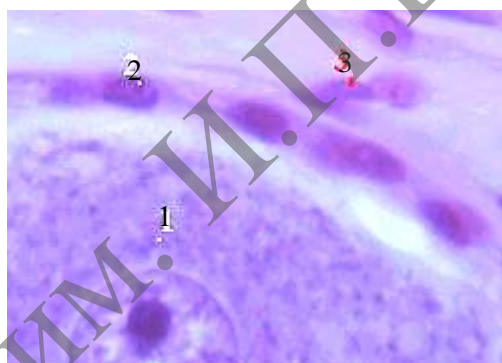
Олигодендроциты, прилежащие к перикариону – клетки-сателлиты, мантийные глиоциты, или глиоциты ганглиев. Окружают тела нейронов и контролируют тем самым обмен веществ между нейронами и окружающей средой.

Олигодендроциты нервных волокон – леммоциты, или шванновские клетки. Окружают отростки нейронов, образуя оболочки нервных волокон.

### Задание

**Изучите и зарисуйте** постоянный препарат, подпишите рисунок – олигодендроглия (клетки-сателлиты) в спинномозговом узле (рисунок 18.2). В поле зрения – часть тела псевдоуниполярного нейрона, в том числе его ядро. Клетки-сателлиты окружают тело клетки и имеют овальные ядра. Отростки клеток, не заметные при данном увеличении, способствуют более тесному контакту с нейроном. Ещё выше – клетки соединительнотканной капсулы.

*Подпись под рисунком:* Препарат – олигодендроглия (клетки-сателлиты) в спинномозговом узле. Окраска гематоксилин-эозином. На рисунке должны быть обозначены часть тела псевдоуниполярного нейрона, клетки-сателлиты, клетки соединительнотканной капсулы.



1 – часть тела псевдоуниполярного нейрона; 2 – клетки-сателлиты;  
3 – клетки соединительнотканной капсулы

**Рисунок 18.2. – Препарат – олигодендроглия (клетки-сателлиты) в спинномозговом узле. Окраска гематоксилин-эозином**

### Астроглия

В отличие от олигодендроглии, у астроглиоцитов – многочисленные отростки. Толщина и длина отростков зависит от типа астроглии. По этому признаку последнюю подразделяют на 2 вида:

– **протоплазматические астроциты:** имеют толстые и короткие отростки, находятся преимущественно в сером веществе мозга и выполняют здесь трофическую, барьерную и опорную функции;

– **волокнистые астроциты:** имеют тонкие, длинные, слабоветвящиеся отростки, находятся в основном в белом веществе мозга и образуют здесь поддерживающие сети и периваскулярные пограничные мембраны.

Кроме вышеназванных функций, астроциты выделяют фактор роста нейроцитов (в период развития мозга) и участвуют в обмене медиаторов.

### Задания

**1. Изучите и зарисуйте** постоянный препарат, подпишите рисунок – протоплазматические астроциты в сером веществе головного мозга (рисунок 18.3). При данном методе окраски в ткани мозга выявляются только клетки глии: в частности, астроциты (видимые на снимке). Тела астроцитов – небольшого размера; многочисленные отростки расходятся во все стороны. В сером веществе мозга, как отмечалось, преобладают протоплазматические астроциты с толстыми и короткими отростками.

*Подпись под рисунком:* Препарат – астроциты в сером веществе головного мозга. Импрегнация азотнокислым серебром. На рисунке должны быть обозначены протоплазматические астроциты.

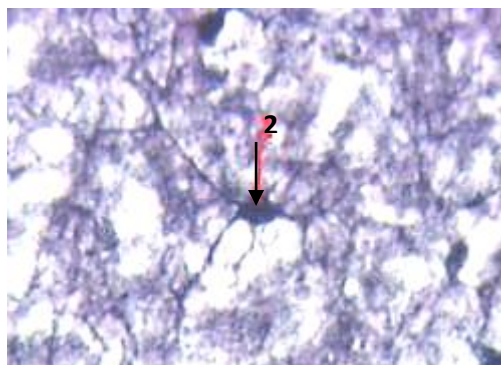


1 – протоплазматические астроциты

**Рисунок 18.3. – Препарат – протоплазматические астроциты в сером веществе головного мозга. Импрегнация азотнокислым серебром**

**2. Изучите и зарисуйте** постоянный препарат, подпишите рисунок – волокнистые астроциты в сером веществе головного мозга (рисунок 18.4). В сером веществе могут встречаться и волокнистые астроциты, один из которых находится в поле зрения. Он имеет длинные и тонкие отростки.

*Подпись под рисунком:* Препарат – волокнистые астроциты в сером веществе головного мозга. Импрегнация азотнокислым серебром. На рисунке должны быть обозначены волокнистые астроциты.



2 – волокнистые астроциты

**Рисунок 18.4. – Препарат – волокнистые астроциты в сером веществе головного мозга. Импрегнация азотнокислым серебром Эпендимная глия**





1 – микроглиоциты

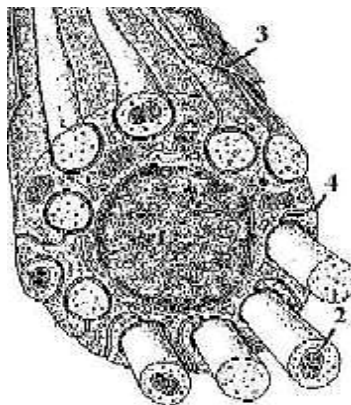
**Рисунок 18.6. – Препарат – микроглия в сером веществе головного мозга. Импрегнация азотнокислым серебром**

### **Нервные волокна**

Отростки нейроцитов почти всегда покрыты оболочками. Исключение составляют свободные окончания некоторых отростков. Отросток нейрона вместе с оболочкой называется нервным волокном. Сам же отросток нейрона, находящийся в составе волокна, называется осевым цилиндром. Оболочки в нервном волокне образованы олигодендроцитами, которые в периферической нервной системе называются шванновскими клетками (или леммоцитами). По своему строению нервные волокна подразделяются на 2 типа: безмиелиновые и миелиновые.

### **Безмиелиновые нервные волокна**

Безмиелиновые волокна находятся преимущественно в составе вегетативной нервной системы, где содержат, главным образом, аксоны эффекторных нейронов этой системы и в меньшей степени – в ЦНС. В центре располагается ядро олигодендрита (леммоцита). По периферии в цитоплазму погружено обычно несколько (10–20) осевых цилиндров. При погружении осевого цилиндра в цитоплазму глиоцита плазмолемма сближается над цилиндром, образуя «брыжейку» последнего – мезаксон. С поверхности нервное волокно покрыто базальной мембраной. По длине волокна олигодендроциты (леммоциты) соединяются друг с другом конец в конец, образуя непрерывный тяж.



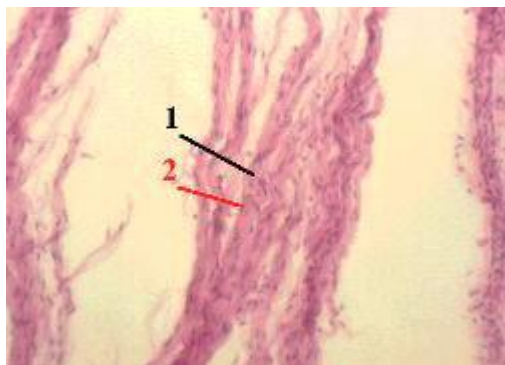
1 – ядро олигодендрокита (леммоцита); 2 – осевые цилиндры;  
3 – базальная мембрана; 4 – мезаксон

**Схема 18.1. – Строение безмиелинового нервного волокна**

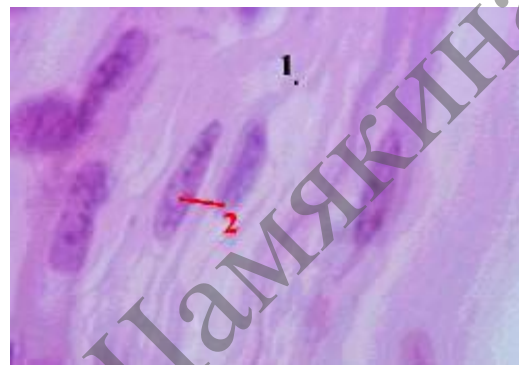
## Задания

**1. Изучите и зарисуйте** постоянный препарат, подпишите рисунок – безмиелиновые нервные волокна (рисунок 18.7). На снимках – нервные волокна. Они отделены друг от друга (в процессе приготовления препарата – отсюда термин – «расщипанный препарат») и окрашены в розовый цвет. По ходу волокон видны удлинённые ядра олигодендроцитов.

*Подпись под рисунком:* Препарат – безмиелиновые нервные волокна (расщипанный препарат). Окраска гематоксилин-эозином. На рисунке должны быть обозначены нервные волокна, ядра олигодендроцитов.



а) малое увеличение;



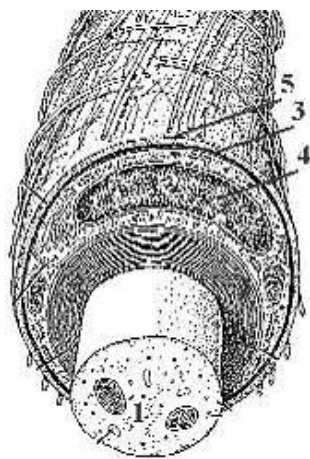
б) большое увеличение

1 – нервные волокна; 2 – ядра олигодендроцитов

**Рисунок 18.7. – Препарат – безмиелиновые нервные волокна (расщипанный препарат). Окраска гематоксилин-эозином**

## Миелиновые нервные волокна

Миелиновые нервные волокна встречаются в центральной нервной системе и в соматических отделах периферической нервной системы. Они могут содержать как аксоны, так и дендриты нервных клеток. Осевой цилиндр в волокне – всего один и располагается в центре. Оболочка волокна имеет два слоя: внутренний – миелиновый слой и наружный – нейролемму (или неврилемму). Миелиновый слой представлен несколькими слоями мембраны олигодендроцита (леммоцита), концентрически закрученными вокруг осевого цилиндра. Фактически это очень удлинённый мезаксон, образующийся при погружении осевого цилиндра в цитоплазму глиоцита и последующем многократном вращении цилиндра вокруг своей оси. Нейролемма – это цитоплазматическая мембрана нейрона. Снаружи волокно в периферическом нерве покрыто базальной мембраной. В центральной нервной системе миелиновые волокна имеют ряд особенностей: один олигодендроцит с помощью несколько отростков участвует в образовании оболочки сразу нескольких соседних волокон; у миелина (т. е. мембраны олигодендроцитов) – специфический липопротеидный состав, вокруг волокна нет базальной мембраны. Через некоторые интервалы (в местах стыка соседних леммоцитов) участки волокна лишены миелинового слоя: здесь остаётся только истончённая нейролемма. Эти участки называются узловыми перехватами Ранвье. Именно в этих перехватах сосредоточены  $\text{Na}^+$ - каналы осевого цилиндра; а в тех участках цилиндра, которые покрыты миелиновой оболочкой, каналов нет. Такое расположение  $\text{Na}^+$ - каналов значительно увеличивает скорость проведения возбуждения (по сравнению с безмиелиновыми волокнами).

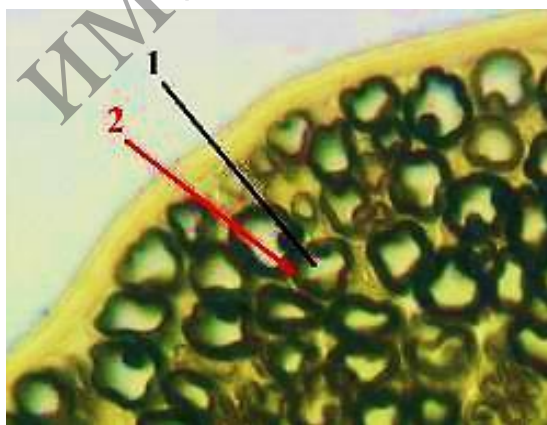


1 – осевой цилиндр; 2 – миелиновый слой; 3 – цитоплазма; 4 – ядро глиоцита;  
5 – базальная мембрана

**Схема 18.2. – Схема строения миелинового нервного волокна**

**2. Изучите и зарисуйте** постоянный препарат, подпишите рисунок – миелиновые нервные волокна; поперечный срез (рисунок 18.8). Видны многочисленные поперечно срезанные нервные волокна. В центре каждого волокна чётко просматривается светлый осевой цилиндр. В миелиновом волокне он значительно больше по диаметру, чем в безмиелиновом. Вокруг осевого цилиндра – миелиновый слой. Поскольку в нём велико содержание липидов, он окрашивается осмиевой кислотой в тёмный цвет.

*Подпись под рисунком:* Препарат – миелиновые нервные волокна; поперечный срез. Импрегнация осмиевой кислотой. На рисунке должны быть обозначены светлый осевой цилиндр, миелиновый слой.



1 – светлый осевой цилиндр; 2 – миелиновый слой

**Рисунок 18.8. – Препарат – периферический нерв (поперечный срез).  
Импрегнация осмиевой кислотой**

### Контрольные вопросы

1. Назовите источники развития нейроцитов и глиоцитов.
2. Из каких видов клеток состоит нервная ткань и какую функцию они выполняют?
3. Какими морфологическими и функциональными признаками отличаются друг от друга аксон и дендрит нервных клеток?
4. Как классифицируются нервные клетки?
5. Какие специальные органеллы располагаются в теле, дендритах и аксоне нервных клеток?
6. Как классифицируются клетки глии?
7. Какое участие в построении нервных волокон принимают нервные клетки и клетки глии?
8. Назовите виды нервных волокон. Какие из них являются «быстрыми» и какие – «медленными»?

### Решение ситуационных задач

На рисунке представлены три нейрона – мультиполярный, биполярный, псевдоуниполярный. Сколько аксонов у каждой из этих клеток?

На схеме представлены клетки нейроглии. Первый тип – клетки цилиндрической формы с ресничками, второй тип – клетки с многочисленными отростками, формирующими разграничительные мембраны. Определите вид нейроглии.

В препарате нейроцитов, окрашенных метиленовым синим, виден отросток нейрона, содержащий глыбки темно-синего цвета. Как называются глыбки? К какому виду принадлежит отросток нейрона?

В препаратах, один из которых окрашен осмиевой кислотой, а другой – нитратом серебра, видны поперечно разрезанные нервные волокна. В первом препарате осевой цилиндр волокна светлый, а окружающая его оболочка темная. Во втором препарате осевой цилиндр темный, а оболочка светлая. Какого вида нервные волокна представлены в первом и втором препаратах? Как называется оболочка того и другого нервного волокна?

## Библиографический список

1. Афанасьева, Ю. И. Лабораторные занятия по курсу гистологии, цитологии и эмбриологии : учеб. пособие для мед. вузов / под ред. Ю. И. Афанасьева, А. Н. Яцковского. – 2-е изд., перераб. и доп. – М. : Медицина, 2004. – 323 с.
2. Гистология, эмбриология, цитология : учебник / Ю. И. Афанасьев [и др.] ; под ред. Ю. И. Афанасьева, Н. А. Юриной. – 6-е изд., перераб. и доп. – М. : ГЭОТАР-Медиа, 2016. – 800 с.
3. Гистология, цитология и эмбриология : учеб. пособие [Электронный ресурс] / Т. М. Студеникина [и др.] ; под ред. Т. М. Студеникиной. – Минск : Новое знание ; Москва : ИНФРА-М, 2018. – 574 с. – Режим доступа: <https://znanium.com/catalog/product/940685>. – Дата доступа: 24.09.2020.
4. Гистология, цитология и эмбриология : учеб. для мед. вузов / Ю. И. Афанасьев [и др.] ; под ред. Ю. И. Афанасьева. – 6-е изд., перераб. и доп. – М. : Медицина, 2012. – 744 с.
5. Глушен, С. В. Цитология и гистология : конспект лекций / С. В. Глушен. – Минск : БГУ, 2003. – 138 с.
6. Золотарев, А. Г. Цитология. Лабораторный практикум : учеб.-метод. пособие / А. Г. Золотарев. – Киров : ВятГУ, 2011. – 78 с.
7. Кузнецов, С. Л. Атлас по гистологии, цитологии и эмбриологии / С. Л. Кузнецов, Н. Н. Мушкамбаров, В. Л. Горячкина. – М. : Медицинское информационное агентство, 2002. – 374 с.
8. Кузнецов, С. Л. Руководство-атлас по гистологии, цитологии и эмбриологии [Электронный ресурс] / С. Л. Кузнецов, Н. Н. Мушкамбаров, В. Л. Горячкина // ММА им. И. М. Сеченова. – 2002. – Режим доступа: <http://vetfak.nsau.edu.ru>. – Дата доступа: 4.03.2018.
9. Мяделец, О. Д. Гистология, цитология и эмбриология человека / О. Д. Мяделец // Цитология, эмбриология, гистология : учебник : в 2 ч. / О. Д. Мяделец. – Витебск : ВГМУ, 2014. – Ч. 1. – 439 с.
10. Ткани : рабочая тетрадь для студентов 1 курса лечебного и медико-диагностического факультетов / Т. Г. Кузнецова, Е. К. Солодова. – Гомель : ГомГМУ, 2011. – 65 с.
11. Цитология с основами гистологии : лаб. практикум [Электронный ресурс] / Т. И. Голованова [и др.]. – Электрон. дан. (7 Мб). – Красноярск : ИПКСФУ, 2009. – 86 с. – (Цитология с основами гистологии : УМКД № 1317/441-2008 / рук. творч. коллектива Т. И. Голованова). – 1 электрон. опт. диск (DVD).
12. Ченцов, Ю. С. Введение в клеточную биологию : учеб. пособие для ун-тов по направлению 510600 «Биология» и биол. спец. / Ю. С. Ченцов. – 4-е изд., перераб. и доп. – М. : Академкнига, 2005. – 494 с.



## ПРЕДМЕТНЫЙ УКАЗАТЕЛЬ

- Агранулярная  
эндоплазматическая  
сеть (аЭПС)..... 24
- Адвентициальные  
клетки..... 92
- Адипоциты..... 92
- Амитоз..... 61
- Аморфное вещество..... 95,  
103
- Анафаза..... 61
- аппарат Гольджи..... 27
- Астроглия..... 129
- Базофильный  
гранулоцит..... 116
- Безмиелиновые  
волокна..... 132
- Биосинтезе белка..... 41
- Волокнистая хрящевая  
ткань..... 104
- Гастрюляция..... 73
- Гиалиновая хрящевая  
ткань..... 105
- Гидролазные пузырьки  
..... 28
- Гладкая мышечная  
ткань..... 124
- Глиальные клетки.. 128
- Гликоген..... 49
- Гликокаликс..... 20
- Глиоциты..... 127
- Гомологичность..... 16
- Гранулярная  
эндоплазматическая  
сеть (грЭПС)..... 24
- Грубоволокнистая  
костная ткань..... 107
- Детерминация..... 68
- Дифференциация..... 68
- Дифферон..... 69
- Дробление..... 73
- Жгутик..... 45
- Железистый эпителий  
..... 87
- Желточная..... 49
- Жировая..... 98
- Интеркинез..... 65
- Интерфаза..... 60
- Кариоплазма..... 55
- Клеточная гибель..... 69
- Клеточный цикл..... 57
- Комплекс Гольджи.. 24
- Костная ткань .102, 106
- Лейкоциты .....91, 113
- Леммоциты ..... 129
- Лизосомы .....25, 28
- Лимфоцитов..... 117
- Макроглия ..... 128
- Макрофаги ..... 91
- Межклеточное  
вещество ..... 92
- Мезодерма..... 74
- Мейоз..... 62
- Метафаза ..... 60
- Миелиновые нервные  
волокна ..... 133
- Микроворсинки..... 46
- Микроглия ..... 131
- Микроскоп ..... 7
- Микротрубочки..... 44
- Миосателлитоциты 122
- Миосимпластические  
волокна ..... 122
- Митоз..... 59
- Митохондрии..... 32
- Многорядный  
мерцательный  
эпителий ..... 80
- Многослойный  
плоский  
неороговевающий  
эпителий ..... 84
- Многослойный  
плоский  
ороговевающий  
эпителий ..... 85
- Моноциты ..... 117
- Мышечные ткани... 121
- Нейроциты ..... 127
- Нервная ткань..... 127
- Нервные волокна ... 132
- Нумерическая  
апертура..... 8
- Овогенез..... 66
- Одноклеточные  
железы..... 89
- Одномембранные  
органеллы..... 24
- Однослойный  
кубический эпителий  
..... 79
- Однослойный плоский  
эпителий ..... 78
- Однослойный  
цилиндрический  
эпителий ..... 79
- Олигодендроглия... 129
- Оплодотворение..... 73
- Органогенез..... 74
- Остеобласты ..... 106
- Остеоциты..... 106
- Палочкоядерный  
нейтрофил..... 116
- Переходный эпителий  
..... 83
- Пероксисомы..... 25, 29
- Пигментные  
включения..... 51
- Пигментоциты..... 92
- Плазма..... 112
- Плазматическая  
мембрана ..... 19
- Плазмоциты ..... 92
- Пластиды..... 34
- Пластинчатая костная  
ткань..... 107
- Плотная оформленная  
соединительная ткань  
..... 97
- Проколлаген ..... 94
- Пропластиды ..... 34
- Профаза ..... 60
- Разнообразие  
прокариотических  
клеток..... 17
- Разрешающая  
способность..... 8
- Реснички..... 45
- Ретикулярная ткань .98
- Рибосомы ..... 38
- Рыхлая волокнистая  
неоформленная  
соединительная ткань  
..... 92
- Рыхлая и плотная  
неоформленная  
соединительная ткань  
..... 96
- Рыхлая волокнистая  
соединительная ткань  
..... 91
- Сегментоядерный  
нейтрофил..... 115
- Сердечная  
поперечнополосатая  
мышечная ткань..... 123
- Слизистая ткань ..... 98
- Сперматогенез..... 65
- Телофаза..... 61
- Тканевые базофилы. 92
- Тромбоциты..... 119
- Трофические  
включения..... 49
- Увеличение  
микроскопа..... 8
- Фибробласты..... 91
- Форменные элементы  
крови ..... 112
- Функции  
плазмолеммы..... 21
- Хлоропласты..... 35
- Хондробласты..... 103
- Хондроциты..... 103
- Хроматин..... 55
- Хроматофоры..... 35
- Хромопласты..... 34
- Хрящевая ткань..... 102,  
103
- Центриоль..... 44
- Цитоскелет..... 44
- Экзокринные железы  
..... 88
- Эктодерма..... 74
- Эластическая  
хрящевая ткань..... 106
- Эластические волокна  
..... 95
- Эндоплазматическая  
сеть..... 25
- Эндосомы..... 25,28
- Энтодерма..... 74
- Эозинофильный  
гранулоцит..... 117
- Эпендимные глиоциты  
..... 131
- Эпителиальные ткани  
..... 76
- Эритроциты..... 113
- Эукариотическая  
клетка..... 19
- Ядро..... 53
- Ядрышко..... 55

МГПУ ИМ. И.П.ШАМЯКИНА

*Учебное издание*

**Гуминская Елена Юрьевна,  
Дегтярева Елена Ивановна**

**ПРАКТИКУМ ПО ЦИТОЛОГИИ И ГИСТОЛОГИИ**

Практикум

Корректор *Т. И. Татарина*  
Оригинал-макет *Л. Н. Добрянская*

Подписано в печать 24.12.2020. Формат 60x90 1/8.  
Бумага офсетная. Цифровая печать. Усл. печ. л. 17,13. Уч.-изд. л. 11,17.  
Тираж 90 экз. Заказ 42.

Издатель и полиграфическое исполнение:  
учреждение образования «Мозырский государственный  
педагогический университет имени И. П. Шамякина».  
Свидетельство о государственной регистрации издателя, изготовителя,  
распространителя печатных изданий N 1/306 от 22 апреля 2014 г.  
Ул. Студенческая, 28, 247777, Мозырь, Гомельская обл.  
Тел. (0236) 24-61-29.